

ФЕДЕРАЛЬНОЕ ГОСУДАРСТВЕННОЕ  
БЮДЖЕТНОЕ НАУЧНОЕ УЧРЕЖДЕНИЕ  
«ТОМСКИЙ НАЦИОНАЛЬНЫЙ ИССЛЕДОВАТЕЛЬСКИЙ  
МЕДИЦИНСКИЙ ЦЕНТР РОССИЙСКОЙ АКАДЕМИИ НАУК»  
НАУЧНО-ИССЛЕДОВАТЕЛЬСКИЙ ИНСТИТУТ КАРДИОЛОГИИ

На правах рукописи

БАЗАРБЕКОВА БОТАЖАН АСКАРБЕКОВНА

**ХИРУРГИЧЕСКОЕ ЛЕЧЕНИЕ АНЕВРИЗМ ВОСХОДЯЩЕЙ АОРТЫ  
С СОЧЕТАННЫМ СТЕНОЗОМ АОРТАЛЬНОГО КЛАПАНА**

3.1.15 – сердечно-сосудистая хирургия

ДИССЕРТАЦИЯ

на соискание ученой степени  
кандидата медицинских наук

Научный руководитель:  
доктор медицинских наук  
Козлов Б.Н.

Томск – 2023

## Оглавление

ВВЕДЕНИЕ .....	4
ГЛАВА 1 ПРОБЛЕМА ХИРУРГИИ АНЕВРИЗМЫ ВОСХОДЯЩЕЙ АОРТЫ В СОЧЕТАНИИ СО СТЕНОЗОМ АОРТАЛЬНОГО КЛАПАНА (ОБЗОР ЛИТЕРАТУРЫ) .....	10
1.1 Эпидемиология.....	10
1.2 Этиопатогенез аневризмы восходящей аорты в сочетании со стенозом аортального клапана.....	12
1.3 Стратегии лечения аневризм восходящей аорты и стеноза аортального клапана .....	16
ГЛАВА 2 МАТЕРИАЛЫ И МЕТОДЫ .....	26
2.1 Дизайн исследования.....	26
2.2. Клиническая характеристика пациентов .....	29
2.3 Методы исследования.....	34
2.3.1 Клинико-лабораторные методы исследования.....	34
2.3.2 Инструментальные методы исследования .....	35
2.4 Методы статистической обработки данных.....	40
2.5 Техника хирургического лечения.....	41
ГЛАВА 3 РАННИЕ РЕЗУЛЬТАТЫ ХИРУРГИЧЕСКОГО ЛЕЧЕНИЯ АНЕВРИЗМ ВОСХОДЯЩЕЙ АОРТЫ И СТЕНОЗА АОРТАЛЬНОГО КЛАПАНА .....	47
3.1 Дооперационные особенности пациентов с аневризмой восходящей аорты и стенозом аортального клапана .....	47
3.2 Интраоперационный период.....	49
3.3 Ранний послеоперационный период .....	51
Вывод по главе 3 .....	57
ГЛАВА 4 ОТСРОЧЕННЫЕ РЕЗУЛЬТАТЫ ХИРУРГИЧЕСКОГО ЛЕЧЕНИЯ АНЕВРИЗМ ВОСХОДЯЩЕЙ АОРТЫ И СТЕНОЗА АОРТАЛЬНОГО КЛАПАНА .....	58

4.1 Выживаемость и потребность в аортальных реоперациях у пациентов группы ДАК + АВА .....	58
4.2 Изменение размеров корня аорты у пациентов группы ДАК + АВА .....	60
4.3 Выживаемость и потребность в аортальных реоперациях у пациентов группы ТАК + АВА.....	66
4.4 Изменения размеров корня аорты у пациентов группы ТАК + АВА.....	74
Вывод по главе 4 .....	80
<b>ГЛАВА 5 АССОЦИАЦИЯ АНАТОМО-МОРФОЛОГИЧЕСКИХ ОСОБЕННОСТЕЙ АОРТЫ И АОРТАЛЬНОГО КЛАПАНА С МЕХАНОМЕТРИЧЕСКИМИ ХАРАКТЕРИСТИКАМИ АОРТАЛЬНОЙ СТЕНКИ.....</b>	
5.1 Анализ связи антропометрических данных и механометрических показателей стенки аневризмы восходящей аорты .....	81
5.2 Сравнительный анализ анатомо-морфологических особенностей аорты/аортального клапана с механометрическими показателями аневризматически измененной стенки восходящей аорты.....	83
Вывод по главе 5 .....	87
<b>ГЛАВА 6 ОБСУЖДЕНИЕ РЕЗУЛЬТАТОВ.....</b>	
ОГРАНИЧЕНИЯ ИССЛЕДОВАНИЯ.....	96
ВЫВОДЫ .....	97
ПРАКТИЧЕСКИЕ РЕКОМЕНДАЦИИ.....	99
СПИСОК СОКРАЩЕНИЙ И УСЛОВНЫХ ОБОЗНАЧЕНИЙ.....	100
СПИСОК ЛИТЕРАТУРЫ.....	101

## ВВЕДЕНИЕ

Хирургическое лечение аневризм грудной аорты является важной медико-социальной проблемой вследствие высокого риска развития жизнеугрожающих осложнений, таких как расслоение или разрыв аорты [1, 2].

Общая распространенность аневризм грудного отдела аорты составляет 5–10 случаев на 100 000 населения [3–5]. В структуре всех аневризм грудной аорты до 60% случаев занимают аневризмы восходящего отдела [6].

Важно отметить, что изолированные аневризмы восходящей аорты (АВА) встречаются редко, в большинстве случаев они сочетаются с патологией как двустворчатого, так и трехстворчатого аортального клапана [7, 8] с преобладанием стенотического поражения [9]. Такое сочетание усугубляет тяжесть основного заболевания и, как следствие, увеличивает риски развития аортальных и клапан-связанных осложнений [10].

Несмотря на современные возможности консервативной терапии, к настоящему времени не достигнуто значительных успехов в лечении пациентов с аневризмой восходящей аорты, в том числе в сочетании со стенозом аортального клапана (АоК). Так, летальность при таком подходе достигает 76% в течение 2 лет после установки диагноза [11, 12]. С учетом этих наблюдений консервативная стратегия может быть оправдана лишь у пациентов с пограничными размерами аорты, не требующими оперативного вмешательства, с целью сокращения темпов дальнейшего роста аорты и рисков возникновения осложнений, а также в период ожидания хирургического лечения при верифицированном диагнозе аневризмы восходящей аорты. В целом неэффективность консервативной терапии и высокая летальность (до 80% в течение 5 лет) при естественном течении заболевания [13] делают хирургическое лечение методом выбора у обсуждаемой когорты пациентов [14, 15].

В то же время определение оптимального объема хирургического лечения сочетанной патологии восходящей аорты и двустворчатого/трехстворчатого аортального клапана на сегодняшний день является нерешенным вопросом,

несмотря на высокую частоту оперативных вмешательств, достигающей 8–12% от общего объема операций по поводу приобретенных пороков сердца [16, 17].

В настоящее время предложен ряд хирургических подходов к лечению пациентов данной категории: изолированное протезирование аортального клапана (ПАК) или дополненное редукционной аортопластикой [18], укутыванием аорты [19, 20], протезированием восходящей аорты сосудистым трансплантатом [21] или использованием клапансодержащих кондуитов – процедура Bentall-DeVono [101].

Резюмируя современные данные литературы, стоит отметить, что проблема хирургического лечения аневризмы восходящей аорты в сочетании со стенозом двустворчатого/трехстворчатого аортального клапана, несмотря на возрастающее внимание, в достаточной мере дискуссионна.

До сих пор неясно, требуют ли пациенты с двустворчатым аортальным клапаном (ДАК) иного хирургического подхода по сравнению с трехстворчатым аортальным клапаном (ТАК), исходя из вероятности рисков аорто-ассоциированных осложнений [22]. Подтверждением неутихающего интереса к проблеме является большое количество данных об этиологии, патогенезе, хирургических подходах и течении послеоперационного периода при АВА и ДАК. Вместе с тем катастрофически недостаточно информации о пациентах с АВА и ТАК, особенно при стенозе аортального клапана. Вне всяких сомнений, эти пациенты имеют свои особенности течения до- и послеоперационного периода, что требует дальнейшего многостороннего изучения.

Особо стоит выделить проблему динамики изменения размеров нерезецированных сегментов аорты после хирургического лечения. Здесь наибольший интерес вызывает изменение размеров корня аорты после сочетанного протезирования восходящей аорты и двустворчатого/трехстворчатого аортального клапана. Потребность в решении этой проблемы обусловлена в первую очередь возможной необходимостью реоперации вследствие прогрессирующей дилатации нереконструированного сегмента аорты в отдаленном послеоперационном периоде, а также

вероятностью развития аорто-ассоциированных осложнений. На сегодняшний день отсутствуют исследования, содержащие убедительные данные о необходимости вмешательства на корне аорты, что побуждает к активному исследованию этой задачи.

Проанализировав современную литературу, не было найдено единого совершенного критерия размера аорты в отношении статуса аортальной стенки. Имеющиеся критерии носят косвенный характер, в связи с чем с целью оценки состояния аорты требуется поиск надежного метода исследования, способного прогнозировать реальные риски аорто-ассоциированных событий. Выполнение биомеханических тестов может помочь более детально изучить характеристики аневризматически измененной стенки аорты у пациентов со стенозом ДАК и ТАК.

Таким образом, на сегодняшний день отсутствует единое мнение об оптимальном объеме оперативного лечения аневризм восходящей аорты в сочетании со стенозом аортального клапана. Противоречивые результаты требуют дополнительного анализа и определяют значимость данной проблемы.

### **Цель исследования**

Обосновать эффективность и безопасность стратегии сочетанного супракоронарного протезирования восходящей аорты и протезирования стенозированного двустворчатого и трехстворчатого аортальных клапанов.

### **Задачи исследования**

1. Проанализировать структуру ранних осложнений и летальности после сочетанного супракоронарного протезирования восходящей аорты и протезирования стенозированного двустворчатого/трехстворчатого аортального клапана.
2. Провести сравнительный анализ среднесрочных результатов сочетанного супракоронарного протезирования восходящей аорты и

протезирования стенозированного двустворчатого/трехстворчатого аортального клапана.

3. Сравнить эластичность и прочность аневризматически измененной стенки аорты на основании механометрических тестов у пациентов с двустворчатым и трехстворчатым аортальным клапаном.

4. Проанализировать динамику изменений нерезецированного корня аорты у пациентов после сочетанного супракоронарного протезирования восходящей аорты и протезирования стенозированного двустворчатого/трехстворчатого аортального клапана.

### **Научная новизна**

1. Впервые проанализировано изменение размеров нерезецированного корня аорты в зависимости от степени его дилатации, которое выявило, что анатомическое строение аортального клапана оказывает влияние на рост размеров как дилатированного, так и недилатированного корня аорты, но не увеличивает летальность и потребность в реоперациях на аорте в среднесрочном периоде наблюдения.

2. Впервые проведен сравнительный анализ эластичности и прочности стенки аневризмы аорты с помощью механометрических тестов у пациентов с двустворчатым/трехстворчатым аортальным клапаном, который выявил большую эластичность аортальной стенки у пациентов с двустворчатым аортальным клапаном при сопоставимой прочности относительно больных с трехстворчатым аортальным клапаном.

### **Теоретическая и практическая значимость**

1. По результатам анализа течения раннего и среднесрочного послеоперационного периода обоснованы эффективность и безопасность сочетанного супракоронарного протезирования восходящей аорты и протезирования стенозированного двустворчатого/трехстворчатого аортального клапана.

2. На основании механометрических тестов аортальной стенки при двустворчатом/трехстворчатом аортальном клапане определен порог прочности на разрыв аортальной стенки, демонстрирующий сопоставимые прочностные характеристики анализируемых групп пациентов.

3. Проведен анализ динамики изменения размеров нерезецированного недилатированного (менее 40 мм) и дилатированного (40–49 мм) корня аорты у пациентов после сочетанного супракоронарного протезирования восходящей аорты и протезирования стенозированного двустворчатого/трехстворчатого аортального клапана, свидетельствующий о разнонаправленной тенденции изменения размеров синусов Вальсальвы после операции в анализируемых группах.

### **Основные положения, выносимые на защиту**

1. Сочетанное супракоронарное протезирование восходящей аорты с протезированием двустворчатого/трехстворчатого аортального клапана характеризуется удовлетворительными непосредственными клиническими результатами, сопоставимыми в обеих анализируемых группах.

2. Супракоронарное протезирование восходящей аорты с одномоментным протезированием аортального клапана характеризуется удовлетворительными среднесрочными клиническими результатами, сопоставимыми в группах с двустворчатым и трехстворчатым аортальным клапаном.

3. Сохранение как недилатированного, так и дилатированного корня аорты в ходе сочетанного супракоронарного протезирования восходящей аорты и протезирования стенозированного аортального клапана не сопровождается увеличением летальности или потребности в реоперациях течение 36 месяцев после операции у пациентов с различной конфигурацией аортального клапана.

4. У больных с аневризмой восходящей аорты и двустворчатым аортальным клапаном по сравнению с пациентами с трехстворчатым аортальным клапаном определяются более высокие значения эластичности аортальной ткани



одновременно с отсутствием различий по показателям ее механической прочности.

### **Степень достоверности и апробация результатов**

Материалы диссертации доложены:

на всероссийском форуме молодых кардиологов «Спорные вопросы и инновации в современной кардиологии» (online, Москва, 2021);

VII Конгрессе хирургов Казахстана с международным участием «ХИРУРГИЯ: ВЧЕРА, СЕГОДНЯ, ЗАВТРА» (online, Алматы, Казахстан, 2021);

XXVII Всероссийском съезде сердечно-сосудистых хирургов ФГБУ «НМИЦ ССХ им. А.Н. Бакулева» (online, Москва, 2021);

всероссийском форуме молодых кардиологов ФГБУ «НМИЦ ССХ им. А.Н. Бакулева» «От профилактики к высокотехнологичной помощи при сердечно-сосудистых заболеваниях» (Москва, 2022);

XXVIII Всероссийском съезде сердечно-сосудистых хирургов ФГБУ «НМИЦ ССХ им. А.Н. Бакулева» (Москва, 2022).

По теме диссертации опубликованы 4 печатных работы в центральной печати, соответствующие требованиям ВАК, цитируемые в базах данных РИНЦ, Scopus.

### **Объем и структура диссертации**

Диссертационная работа состоит из введения, обзора литературы, описания клинического материала и методов исследования, трех глав собственных исследований и обсуждения результатов, выводов, практических рекомендаций и списка литературы. Диссертация представлена на 119 страницах машинописного текста, иллюстрирована 39 рисунками и 18 таблицами. Список литературы содержит 142 источника, в том числе 17 отечественных и 125 зарубежных работ.

# ГЛАВА 1 ПРОБЛЕМА ХИРУРГИИ АНЕВРИЗМЫ ВОСХОДЯЩЕЙ АОРТЫ В СОЧЕТАНИИ СО СТЕНОЗОМ АОРТАЛЬНОГО КЛАПАНА (ОБЗОР ЛИТЕРАТУРЫ)

## 1.1 Эпидемиология

Общая распространенность аневризм грудной аорты составляет от 5 до 10 случаев на 100 000 человек с тенденцией к росту, что в первую очередь обусловлено использованием современных методов визуализации, но также связано со старением населения в целом [3–5]. В структуре аневризм грудного отдела аорты до 60% случаев занимают аневризмы восходящей аорты [6]. Лечение аневризмы грудной аорты является актуальной проблемой вследствие высокого риска развития жизнеугрожающих осложнений, таких как расслоение или разрыв аорты [1, 2].

Согласно данным литературы аневризма восходящей аорты встречается в три раза чаще у мужчин по сравнению с женщинами с наибольшей распространенностью в возрастной группе 45–74 лет [23]. АВА наиболее часто ассоциируются с гипертонической болезнью [24]. Также зачастую АВА сочетаются с патологией клапанного аппарата сердца, преимущественно с двустворчатым аортальным клапаном [25–27]. При этом в структуре патологии аортального клапана преобладает стенотическое поражение [9], более выраженное у пациентов с ДАК относительно пациентов с ТАК [28]. В свою очередь, стенотические пороки аортального клапана являются одной из самых частых причин инвалидизации и преждевременной смерти пациентов [29]. Таким образом, одномоментное вовлечение в патологический процесс аортального клапана и восходящей аорты ожидаемо усугубляет клинический статус пациента и, как следствие, увеличивает риски развития аортальных и клапан-связанных осложнений [10].

## Естественное течение аневризмы восходящей аорты у пациентов с двухстворчатым и трехстворчатым аортальными клапанами

Согласно результатам исследования, проведенного Agnese V. et al. [30], темпы роста восходящей аорты у пациентов с ДАК и ТАК сопоставимы в течение длительного периода наблюдения (период 8 лет). Так, согласно статистическим расчетам скорость прироста размера восходящей аорты является наивысшей в течение первых двух лет и составляет 1–2,5% в год с последующим темпом увеличения размера аорты до 0,2–0,7% в год с формированием плато (рисунок 1).

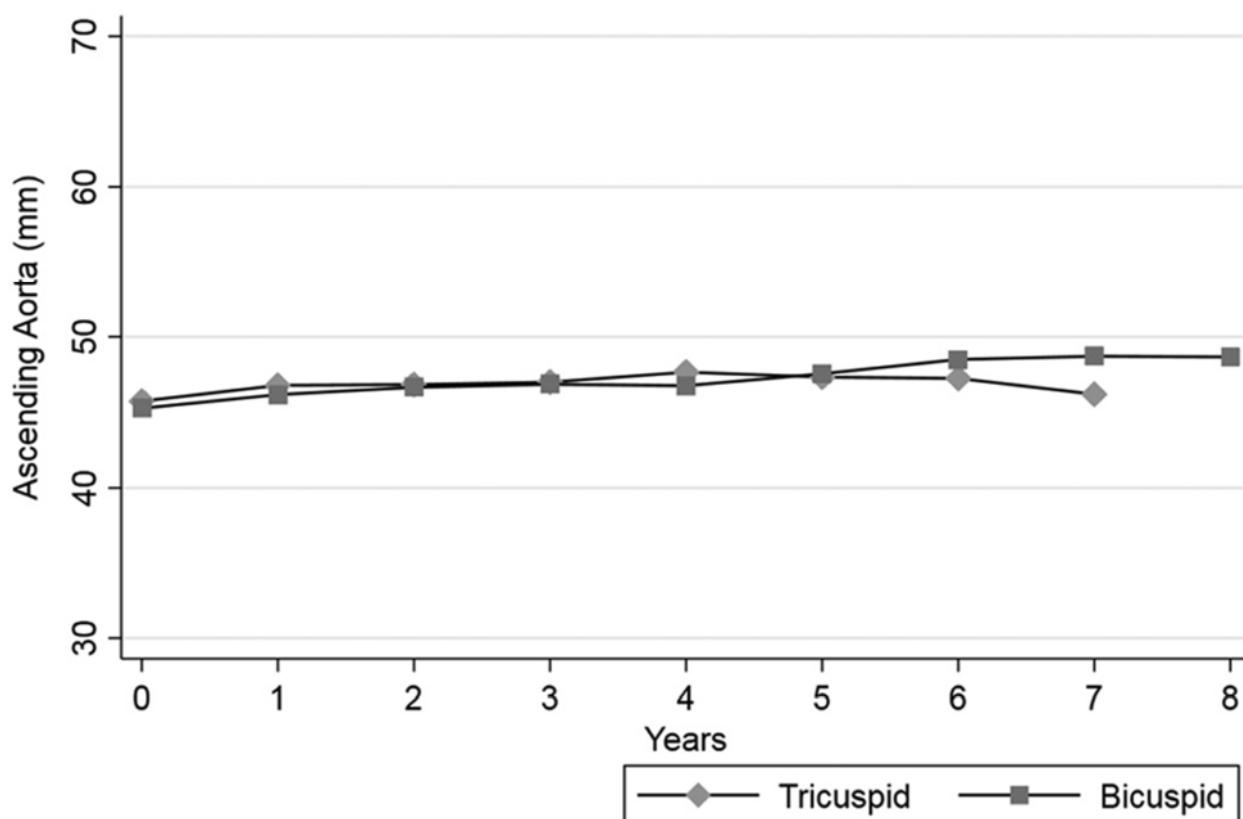


Рисунок 1 – Изменения размера восходящей аорты (мм) у пациентов с трехстворчатым или двухстворчатым аортальным клапаном с течением времени (годы): Tricuspid – трехстворчатый аортальный клапан; Bicuspid – двухстворчатый аортальный клапан [30]

Однако стоит отметить, что данная модель роста размеров не учитывает влияние артериальной гипертензии. Авторы подчеркивают, что при наличии

такого фактора дилатация восходящей аорты у пациентов с ДАК наступает на 10 лет раньше по сравнению с пациентами с ТАК. Эти данные нашли подтверждение и в других работах, которые свидетельствуют о влиянии варианта аортального клапана на рост размеров восходящей аорты [31, 32]. Так, у пациентов с ДАК отмечается 2-кратно больший рост восходящей аорты, чем у пациентов с ТАК (0,4–0,76 мм/год против 0,2–0,34 мм/год) [30, 33]. Одновременно с этим имеются данные о незначительном увеличении корня аорты у пациентов с ДАК по сравнению с пациентами, имеющими трикуспидальный аортальный клапан [34].

В литературе имеются сведения о важном значении семейного анамнеза по отношению к скорости увеличения размеров восходящей аорты с течением времени вне зависимости от морфологии аортального клапана [30, 35].

С учетом данных Michelen H. et al. [26], расслоение аорты у пациентов с ДАК отмечается в 8,4 раза чаще относительно общей популяции, достигая 3,1 случая на 100 000 населения. В публикации Wang Y et al. [28] показано, что у пациентов с АВА в сочетании с ДАК значимо чаще развивается расслоение аорты по сравнению с пациентами с диагностированной АВА и ТАК ( $p=0,012$ ). Кроме этого, отмечено, что у пациентов с ДАК чаще диагностируется расслоение аорты II типа по классификации De Bakey, тогда как у пациентов с ТАК чаще регистрируется расслоение аорты III типа, в том числе ретроградное [36].

## **1.2 Этиопатогенез аневризмы восходящей аорты в сочетании со стенозом аортального клапана**

Патофизиологические процессы формирования как изолированной аневризмы восходящей аорты, так и в сочетании с поражением аортального клапана универсальны и заключаются в ускоренной дегенерации экстрацеллюлярного матрикса, потере гладкомышечных клеток и дефиците эластических волокон в аортальной стенке. При этом природа процессов, приводящих к этим нарушениям, различна при двустворчатом и трехстворчатом

аортальном клапане [37–39]. Вместе с тем до настоящего времени отсутствует четкое понимание конкретных патологических механизмов, лежащих в основе формирования аневризмы восходящего отдела аорты.

### **Этиология формирования аневризмы восходящей аорты при двустворчатом аортальном клапане**

Двустворчатый аортальный клапан является врожденной аномалией с аутосомно-доминантным типом наследования и диагностируется у 0,5–2% пациентов в популяции [40–42]. Этиология ДАК окончательно не выяснена, однако существуют данные о семейной кластеризации ДАК [43–45].

Существует мнение, что двустворчатая конфигурация аортального клапана оказывает неблагоприятное воздействие на структуру аортальной стенки, хотя истинная причина аортопатии до сих пор не установлена. Так, частота развития АВА у пациентов с ДАК составляет 30–70% [41, 42].

На современном этапе наиболее распространенными теориями развития аортопатии восходящего отдела аорты при ДАК считаются гемодинамическая и генетическая [46, 47].

Согласно гемодинамической теории аномальная гемодинамическая нагрузка на стенку аорты, вызванная измененным характером кровотока (эксцентрическим) через двустворчатый клапан, приводит к увеличению размеров восходящей аорты. При этом, чем выраженнее стеноз АоК, тем выше скорость увеличения размеров аорты [48]. Стоит отметить, что имеется отчетливая связь между типом слияния створок и фенотипом аортопатии. Так, при ДАК со слиянием левой и правой коронарных створок (тип R/L), которое отмечается в 70–75% случаев, поток направлен кпереди и вправо, что увеличивает напряжение сдвига стенки в этой области и приводит к дилатации корня аорты (root phenotype). При слиянии правой коронарной и некоронарной створки (тип R/N), диагностируемом в 20–25% случаев, поток направляется выше в восходящую аорту по направлению к задней стенке аорты, что приводит к расширению восходящей аорты (ascending phenotype) [49]. В этих же зонах,

согласно полученным результатам Forte A. et al. [50], усиливается экспрессия протеинов экстрацеллюлярного матрикса, что свидетельствует о повреждении аортальной стенки даже при нормальных ее размерах [51].

При гистологическом анализе аортальной стенки у этой когорты пациентов, помимо деградации экстрацеллюлярного матрикса, наблюдаются изменения, аналогичные таковым у пациентов с синдромом Марфана, а именно: уменьшение количества и изменение фенотипа гладкомышечных клеток, повышение чувствительности к окислительному стрессу, изменение свойств эластиновых волокон [36, 52, 53]. При этом, по данным Karalko M. et al. [54], фрагментарность и потеря эластических волокон в сосудистой стенке у пациентов с ДАК в сочетании с дилатацией восходящей аорты менее выражены по сравнению с пациентами с ТАК ( $p < 0,001$ ). Также наблюдается значительно меньшая частота потери ядер гладкомышечных клеток/ламинарного медиального коллапса, который чаще наблюдался у пациентов с ТАК ( $p < 0,01$ ).

В то же время согласно данным Pisano C. et al. [55] с биомеханической позиции аортальная стенка при ДАК обладает лучшими деформационными характеристиками по сравнению с пациентами с ТАК. Также Girdauskas E. et al. [56] сообщили, что дилатация аорты имеет место даже у пациентов с незначительным поражением АоК. Таким образом, состоятельность теории о повышенном напряжении на аортальную стенку как о главной воздействующей силе в генезе аневризмы восходящей аорты у пациентов с ДАК сомнительна.

В поиске причин развития АВА у пациентов с двустворчатым аортальным клапаном в последнее десятилетие все большее внимание уделяется генетической теории бicuspidальной аортопатии [47, 57, 58]. К настоящему времени установлена взаимосвязь между ДАК и несиндромной семейной аневризмой аорты с локусами хромосом 5q, 13q, и 18q, а также с мутацией GATA5 и NOTCH1 [43, 45, 59]. Также отмечено, что в семьях пациентов, имеющих двухстворчатый аортальный клапан, аневризма восходящей аорты может формироваться и у лиц с трехстворчатым АоК [59].

## **Этиология формирования аневризмы восходящей аорты при трехстворчатом аортальном клапане**

Основными факторами риска, ассоциированными с формированием АВА при трехстворчатом АоК, считаются пожилой возраст, курение, артериальная гипертензия. Ведущую патогенетическую роль у этих пациентов отводят атеросклеротическому процессу, протекающему в стенке восходящей аорты, который не характерен для пациентов с ДАК [60, 61]. В то же время ряд авторов опровергают связь формирования аневризм восходящей аорты с атеросклерозом [62].

Существует ряд работ, в которых подчеркивается важность структурного состояния аортальной стенки как причины формирования АВА у пациентов с ТАК. Известно, что одно из центральных мест в развитии аневризмы аорты занимают металлопротеиназы (ММП) и их функциональный статус. Предполагается, что эти ферменты могут играть важную роль в гомеостазе соединительной ткани. Согласно данным, представленным в публикации Иртюга О. и соавт., [63] у больных с аневризмой восходящего отдела аорты с ТАК по сравнению с пациентами с ДАК определяется сопоставимое или даже увеличенное содержание латентных форм ММП-2 и ММП-9, имеющих выраженную протеолитическую активность в отношении коллагена и эластина восходящей аорты. Закономерным результатом этих процессов является изменение соотношения коллаген/эластин в сторону увеличения содержания коллагена у больных с АВА и ТАК относительно АВА и ДАК.

Данные находки согласуются с результатами гистологических исследований, в которых обсуждаются качественные характеристики аортальной стенки у пациентов с трехстворчатым аортальным клапаном. Так, Heng E. et al. [53] представили результаты собственных исследований, которые свидетельствуют о более выраженной степени потери эластических волокон, гладкомышечных клеток, большей выраженности медиального фиброза и атеросклероза в аневризматически измененной стенке аорты. В то же время Karalko M. et al. [54], подтверждая факт более выраженных структурных

нарушений в стенке восходящей аорты у пациентов с ТАК относительно ДАК, не выявили корреляций между микроскопическими характеристиками аортальной стенки и степенью её дилатации.

Таким образом, с учетом гистопатологического сходства стенки аневризмы аорты у пациентов с двух- и трехстворчатым АоК высказывается предположение, что более поздняя манифестация АВА у лиц с ТАК может быть результатом аортопатии пожилых пациентов [64]. Также утверждается, что в условиях стеноза аортального клапана течение аортопатии восходящей аорты у пациентов с ТАК аналогично больным с ДАК [65].

### **1.3 Стратегии лечения аневризм восходящей аорты и стеноза аортального клапана**

В современных условиях в качестве стратегий лечения АВА обсуждаются консервативное и хирургическое лечение.

Основной целью консервативной терапии у таких пациентов является замедление скорости дилатации аорты и сокращение риска ее расслоения или разрыва за счет «анти-импульсного» эффекта назначаемых препаратов. Кроме этого, немаловажное значение имеет модификация факторов риска, в том числе отказ от курения, контроль за артериальным давлением (АД) [66].

Однако, несмотря на усилия, предпринятые в последние десятилетия, не было достигнуто значительных успехов консервативной тактики в вопросе профилактики или лечения АВА и их осложнений. Так, летальность при таком подходе достигает 76% в течение 2 лет [67]. С учетом этих наблюдений консервативная стратегия может быть оправдана лишь у пациентов с пограничными размерами аорты, не требующих оперативного вмешательства, для сокращения темпов дальнейшего роста аорты и рисков возникновения осложнений, а также в период ожидания хирургического лечения при верифицированном диагнозе аневризмы аорты. В целом неэффективность консервативной терапии и высокая летальность (до 80% в течение 5 лет) при



естественном течении заболевания [13] делает хирургическое лечение методом выбора при аневризмах восходящего отдела аорты [14, 15].

Однако на сегодняшний день определение оптимального объема хирургического лечения сочетанной патологии восходящей аорты и аортального клапана является нерешенным вопросом. К настоящему времени предложено несколько подходов хирургической коррекции у обсуждаемой категории пациентов: изолированное протезирование аортального клапана (ПАК) или дополненное редукционной аортопластикой [18], укутыванием аорты [19, 20], протезированием восходящей аорты сосудистым трансплантатом [21] или использованием клапансодержащих кондуитов – процедура Bentall-DeBono [100].

Изолированное протезирование аортального клапана в сочетании с дилатацией/аневризмой восходящей аорты рассматривается в качестве одного из возможных вариантов операции. Longi F. et al. [68] по результатам проведенного исследования показали, что изолированное ПАК является достаточным объемом вмешательства даже у пациентов дилатацией аорты с двустворчатым АоК. Свои выводы авторы обосновали результатами наблюдения в раннем и отдаленном послеоперационном периодах. В пользу выбора такого подхода опубликованы результаты Andrus B.W. et al. [69]. Авторы также показали, что в течение 30 месяцев после операции только у 15% больных отмечалось увеличение размера восходящей аорты более 3 мм, у остальных пациентов размер аорты оставался стабильным.

Однако по данным других авторов такой подход подвергает больного риску развития аорто-ассоциированных осложнений, частота которых достигает 30%. При этом потребность в повторных хирургических вмешательствах в сроки до 5 лет составляет 10–28% [70, 71]. Кроме этого, стоит отметить важный факт: госпитальная летальность после реопераций варьирует в пределах 5,4–17,9%, а годовичная выживаемость этих больных колеблется от 73 до 92%. При этом в течение пятилетнего периода наблюдения этот показатель составляет 65,7–81%.

Безусловно, приведенные значения выживаемости ниже, чем после первичных хирургических вмешательств [72–74].

Стоит отметить, что по данным Girdauskas E. et al. [75] потребность в повторных вмешательствах по поводу развившейся АВА в отдаленном периоде (до 15 лет) у пациентов с оперированным стенозом двух- и трехстворчатого АоК была сопоставима (94% против 89%,  $p=0,2$ ), как и свобода от неблагоприятных аортальных событий (93% против 82%,  $p=0,2$ ). Особо стоит отметить, что размер аорты при повторной операции был статистически значимо больше у пациентов с ТАК (67 мм против 53 мм,  $p=0,005$ ). Скрупулезный анализ полученных данных позволил авторам сформулировать вывод о том, что бicuspidальный аортальный клапан как таковой не является предиктором аортальных осложнений в отдаленном периоде наблюдения. Подтверждая данное утверждение, Kim M.-S. et al. [76] установили, что значимым предиктором аорто-ассоциированных осложнений в отдаленном периоде является исходный размер восходящей аорты ( $p < 0,001$ ).

Интересные данные опубликовали Zhang J. et al. [77]. Авторы продемонстрировали сопоставимый уровень свободы от операций на восходящей аорте спустя 7 лет после изолированного протезирования аортального у пациентов с ДАК и ТАК, достигший 80%. Но через 12 лет после первичной операции частота неблагоприятных событий, ассоциированных с восходящей аортой, была выше у пациентов с ТАК относительно пациентов с ДАК [77].

Учитывая имеющиеся данные, использование данного хирургического подхода у категории пациентов со стенозом ДАК и ТАК с расширением восходящей аорты не может считаться приемлемым. Аргументы об ограничении объема первичной операции не могут быть признаны состоятельными, поскольку риски развития аорто-ассоциированных осложнений и летальности, в том числе после реопераций, являются не только нестабильными, но и увеличиваются с течением времени, что подтверждается результатами отечественных [71] и зарубежных [78] исследований.

Редукционная аортопластика как сочетанная процедура при протезировании аортального клапана также остается предметом научных дискуссий. Впервые предложенная Robicsek F. et al. [79], эта процедура применяется у ослабленных больных с низкой толерантностью к увеличению времени искусственного кровообращения и кардиального ареста вследствие тяжелого коморбидного статуса [80]. По данным литературы, такая процедура имеет хорошие ранние и среднесрочные результаты. Так, уровень ранней летальности составляет 0,4%, а отдаленная выживаемость пациентов достигает 88% [81, 82]. Кроме того, свобода от редилатации восходящей аорты в сроки до 5 лет после операции составляет 93–97% [83, 84]. Ряд авторов пришли к выводу, что результаты в ранней и среднесрочной перспективе обсуждаемой процедуры не уступают таковым после протезирования восходящей аорты в сочетании с протезированием бicuspidального аортального клапана [80]. Нередко с целью укрепления стенки восходящей аорты аортопластику дополняют укутыванием, используя сосудистый или ксеноперикардальный протез [85, 86]. Также укутывание восходящей аорты может быть выполнено без иссечения аортальной стенки, как самостоятельный вид операции [87]. Так, опубликованы данные, свидетельствующие об удовлетворительных ранних и отдаленных результатах редукционной аортопластики и/или укутывания восходящей аорты [87–89].

Однако, несмотря на ряд позитивных характеристик, наличие значимых недостатков ограничивает применение этой процедуры, к которым относят миграцию протеза с риском кинкинга и редилатации аорты, частота которых может достигать 25% [81, 82]. Кроме того, представлены данные о формировании в послеоперационном периоде аортальных пролежней вследствие дегенеративного изменения стенки аорты, которое обусловлено тем, что основную нагрузку давлением принимает на себя синтетический материал, при этом аортальная стенка утрачивает свои качества. Существующее в этих условиях длительное нарушение питания аортальной стенки приводит к её дезинтеграции, что является триггером развития фатальных аортальных осложнений (ложная аневризма, расслоение аорты) [82].

Таким образом, обсуждаемая нерадикальная методика на современном этапе играет ограниченную роль в реконструктивной хирургии восходящей аорты и выборочно применяется у небольшой категории пациентов [80; 87].

Согласно данным литературы в последние годы прослеживается тенденция к выполнению сочетанного протезирования аортального клапана и восходящей аорты (операция Wheat [90]) как наиболее надежного варианту хирургического лечения не только у пациентов с генетическими синдромами, но также у пациентов с несиндромными аневризмами восходящей аорты [70, 91, 92]. Однако и в этом вопросе нет однозначного консолидированного мнения среди исследователей [93–95]. Основным доводом противников расширения объема операции до протезирования аортального клапана в сочетании с протезированием восходящей аорты является увеличение рисков ранних и отдаленных послеоперационных осложнений [96, 97]. Girdauskas E. et al. [74] признают факт незначительного увеличения риска операции при дополнении протезирования аортального клапана хирургической реконструкцией восходящей аорты в опытных центрах. Однако вместе с тем протезирование восходящей аорты может быть ассоциировано с увеличенным риском кровотечения, а следовательно, с большей потребностью в трансфузии препаратов крови. Кроме этого, авторы делают акцент на сложности повторного доступа после сочетанной операции.

Однако ряд авторов в собственных исследованиях показали эффективность и безопасность радикального подхода как у пациентов с двустворчатым, так и с трехстворчатым аортальным клапаном [98–104]. Группа авторов, возглавляемая Беловым Ю.В. [98], представила данные, подтверждающие этот тезис. Было показано, что умеренное увеличение продолжительности операции и искусственного кровообращения, а также интраоперационной кровопотери (около 40%) у пациентов, перенесших сочетанное протезирование аортального клапана и восходящей аорты по сравнению с изолированным ПАК, значимо не влияют на течение послеоперационного периода и частоту развития госпитальных осложнений.

Группа авторов из Йельского института, проанализировав ранние и отдаленные результаты операций, убедительно продемонстрировала, что сочетанное протезирование восходящей аорты и аортального клапана является безопасной хирургической стратегией [99].

По результатам ретроспективного исследования Winkler A. et al. [100] также заключили, что протезирование восходящей аорты в сочетании с ПАК не приводит к увеличению послеоперационных осложнений или летальности. Более того, такой подход устраняет риск расслоения типа А и повторной дилатации реконструированного сегмента аорты, что делает данную стратегию предпочтительной с точки зрения длительности эффекта операции и ее безопасности.

Вопрос объема резекции аорты, касающийся необходимости протезирования корня аорты у обсуждаемых пациентов, до настоящего времени также остается дискуссионным. Так, по мнению Karck M. et al. [101], отдельное протезирование аортального клапана и восходящей аорты сопряжено с низким операционным риском, имеет меньшую частоту послеоперационных осложнений, особенно со стороны коронарных артерий. Также Sioris T. et al. [102] считают приемлемым следовать такой хирургической тактике у больных с нормальным или умеренно увеличенным корнем аорты.

Вместе с тем с целью предотвращения возможных аорто-ассоциированных осложнений обсуждается вопрос приоритета использования клапаносодержащих кондуитов (процедура Bentall-DeBono) перед отдельным протезированием восходящей аорты в случаях заболеваний соединительной ткани [101]. Так, коллектив американских хирургов высказывает мнение о том, что процедура Bentall-DeBono у пациентов с ДАК сопровождается низкой ранней послеоперационной летальностью (2,9%), высоким уровнем 10-летней выживаемости (89%) с полным отсутствием рисков открытых аортальных реинтервенций, что, соответственно, делает ее операцией выбора [103].

Необходимость сравнения обсуждаемых методик хирургического лечения побудило Vendramin I. et al. [104] соотнести результаты сочетанного

протезирования восходящей аорты и аортального клапана с исходами процедуры Bentall-DeBono. Согласно представленным авторами данным не было получено статистически значимых различий в отношении отдаленной выживаемости оперированных больных ( $p=0,36$ ). Более того, в группе Bentall-DeBono летальность, обусловленная кардиальными причинами, была выше (14,3% против 7,9%,  $p=0,19$ ). Стоит подчеркнуть, что в группе сочетанного протезирования восходящей аорты и ДАК не было отмечено негативного ремоделирования синусов Вальсальвы в послеоперационном периоде даже у пациентов с дилатированным корнем аорты (более 40 мм). Наоборот, было зарегистрировано уменьшение размера корня аорты у пациентов этой группы с  $43,5\pm 2,3$  мм до  $39,1\pm 4,2$  мм ( $p<0,01$ ). Такую динамику авторы связывают не только с уменьшением размера восходящей аорты и его стабилизацией в зоне сино-тубулярного соединения (зона проксимального аортального анастомоза), но и с нормализацией потока крови через протез аортального клапана.

Согласно данным Консенсуса Американской ассоциации торакальной хирургии по бикуспидальной аортопатии (The American Association for Thoracic Surgery consensus guidelines on bicuspid aortic valve-related aortopathy) [35] у большинства пациентов с ДАК, планирующих протезирование аортального клапана, не требуется сочетанного протезирования корня аорты, поскольку послеоперационная редилатация корня аорты после ПАК как у больных с двустворчатым, так и трехстворчатым клапаном не является частым событием. Kaneko T. et al. [22] на основании долгосрочного наблюдения пациентов после изолированного протезирования ДАК с расширенным корнем аорты (более 40 мм) и сочетанного с протезированием восходящей аорты не выявили увеличенных рисков открытых реинтервенций на аорте. Согласно статистическим расчетам уровень этого показателя составил 0,3%. Однако выживаемость пациентов в течение последующих 12 лет была хоть и незначимо ( $p=0,132$ ), но выше в группе сочетанного протезирования аортального клапана и восходящей аорты.

В то же время данные отечественного исследования не подтверждают эту гипотезу [105]. Авторы отметили, что после изолированного протезирования ДАК отмечается статистически значимое увеличение размера корня аорты уже в первый год наблюдения относительно предоперационного состояния ( $+0,36$  мм,  $p=0,06$ ). Более того, в исследовании Charitos E.I. et al. [106] было показано, что после изолированного протезирования аортального клапана отмечается статистически значимое увеличение размеров ( $0,13\pm 0,04$  мм/год,  $p < 0,001$ ) даже нерасширенного корня аорты ( $33,94\pm 5,31$  мм) у пациентов с ДАК и ТАК, несмотря на обеспечение «нормального трехстворчатого трансклапанного потока» после операции, исключая гемодинамическое напряжение на аортальную стенку – одного из наиболее важных векторов развития дилатации аорты у пациентов с ДАК [107].

Аналогично Milewski R.K. et al. [108] считают, что изменение потока, а также изменение геометрии корня аорты после сочетанного протезирования восходящей аорты играют одну из ведущих ролей в стабилизации размеров синусов Вальсальвы вне зависимости от морфологии аортального клапана. Одновременно с этим авторы наблюдали парадоксальную динамику размеров корня аорты в отдаленном послеоперационном периоде: у пациентов с ТАК отмечался его небольшой рост, в то время как у пациентов с ДАК наблюдалась динамика уменьшения размеров.

В последние годы все чаще отмечается, что размер аорты не является идеальным критерием для определения риска аорто-ассоциированных осложнений [109, 110]. В связи с этим ведется поиск дополнительных критериев для оценки состояния аортальной стенки. Одним из таких критериев может являться оценка гемодинамического напряжения на стенку аорты, которая косвенно отражает состояние аортальной стенки в отношении ее сопротивления на разрыв [111].

Учитывая необходимость поиска новых предикторов аорто-ассоциированных осложнений, отличных от размера аорты, Juan Y. et al. проанализировали напряжение на аневризматически измененную стенку аорты

у пациентов с поражением двустворчатого и трехстворчатого АоК, базируясь на математическом анализе предоперационных данных компьютерной томографии [111]. Авторы установили, что у пациентов с ДАК отмечается бóльшая продольная и поперечная нагрузка на стенку аорты, особенно в зоне сино-тубулярного соединения, по сравнению с пациентами с ТАК. При этом обращается внимание на отсутствие корреляции между пиковыми значениями оцениваемой нагрузки и размером аорты, что подтверждает еще раз факт несовершенности размера аорты в качестве единственного ориентира о статусе аортальной стенки. Несмотря на попытку авторов применить общепринятую методику для оценки состояния стенки аорты, основным и значимым ограничением данного исследования считается косвенный характер анализа.

Скорость пульсовой волны, характеризующая жесткость аортальной стенки, также рассматривается как один из прогностических критериев увеличения размера аорты [112, 113]. Однако данный параметр также является суррогатным, не отражающим истинную характеристику аортальной стенки.

Биомеханические тесты, являясь более точным на сегодняшний день методом исследования, могут помочь в прогнозировании роста аорты и риска аорто-ассоциированных событий [114]. Биомеханика характеризует функцию аортальной камеры, отражая эффективность накопления и возврата энергии в течение сердечного цикла. Однако остается неизвестным, влияют ли биомеханические параметры аневризм аорты на прогнозирование клинически значимых аортальных событий.

В исследовании Chung J.C.-Y et. al. [115] было определено, что стенка АВА при ТАК обладает слабой устойчивостью к развитию аорто-ассоциированных осложнений по сравнению с АВА и ДАК. Несмотря на то что биомеханические тесты имеют высокую надежность, количество научных работ, представляющих реальные данные о прочности аортальной стенки, носят единичный характер.

Подводя итог современных литературных данных, стоит отметить, что проблема хирургического лечения аневризмы восходящей аорты в сочетании со



стенозом двустворчатого и трехстворчатого аортального клапана крайне дискутабельна.

До сих пор неясно, требуют ли пациенты с ДАК иного хирургического подхода по сравнению с ТАК, исходя из вероятности рисков аорто-ассоциированных осложнений [22]. Подтверждением неутихающего интереса к проблеме является большое количество данных об этиологии, патогенезе, хирургических подходах и течении послеоперационного периода при АВА и ДАК. Вместе с тем катастрофически недостаточно информации о пациентах с АВА и ТАК, особенно при стенозе аортального клапана. Вне всяких сомнений, эти пациенты имеют свои особенности течения до- и послеоперационного периода, что требует дальнейшего многостороннего изучения.

Особо стоит выделить проблему изменения размеров нерезецированных сегментов аорты после хирургического лечения, в том числе динамики размеров корня аорты после сочетанного протезирования восходящей аорты и двух-/трехстворчатого аортального клапана. Потребность в решении этой проблемы обусловлена в первую очередь возможной необходимостью реоперации вследствие прогрессирующей дилатации нереконструированного сегмента аорты в отдаленном послеоперационном периоде, а также вероятностью развития аорто-ассоциированных осложнений. Незначительное количество подобных работ побуждает к активному исследованию этой задачи.

Учитывая несовершенство критерия размера аорты в отношении состояния аортальной стенки, косвенный характер известных методов в оценке статуса аорты, требуется поиск надежного, фундаментального метода исследования, способного определить реальные риски аорто-ассоциированных событий. Выполнение биомеханических тестов может помочь более детально изучить характеристики аневризматически измененной стенки аорты у пациентов со стенозом двух- и трехстворчатого АоК.

С целью решения этих задач было спланировано данное диссертационное исследование.

## ГЛАВА 2 МАТЕРИАЛЫ И МЕТОДЫ

### 2.1 Дизайн исследования

В рамках выполнения диссертационной работы было проведено одноцентровое ретроспективное обсервационное исследование с целью оценки ранних и среднесрочных результатов протезирования стенозированного двустворчатого и трехстворчатого аортальных клапанов в сочетании с супракоронарным протезированием восходящей аорты.

Исследование было одобрено локальным этическим комитетом НИИ кардиологии Томского НИМЦ (протокол № 205 от 08.12.2020 года) и проведено в соответствии с этическими нормами, изложенными в Хельсинской декларации 1975 года.

Диссертационная работа выполнена при поддержке гранта Российского фонда фундаментальных исследований в рамках научного проекта № 21-15-00160.

В исследование включено 102 пациента, оперированных в плановом порядке на базе ФГБНУ Научно-исследовательский институт кардиологии «Томский национальный исследовательский медицинский центр Российской академии наук» в отделении сердечно-сосудистой хирургии в период с декабря 2012 по май 2022 г. Пациенты, включенные в исследование, были распределены на две группы (рисунок 2).

**Группа 1** – пациенты, оперированные по поводу стеноза двустворчатого аортального клапана и аневризмы восходящей аорты (ДАК + АВА,  $n = 75$ ). Пациенты этой группы дополнительно были разделены на две подгруппы, исходя из размеров корня аорты. Таким образом, были сформированы **подгруппа 1а**, включающая пациентов с двустворчатым аортальным клапаном и размером корня аорты менее 40 мм, и **подгруппа 1б**, состоящая из пациентов с двустворчатым аортальным клапаном и корнем аорты 40–49 мм.

**Группа 2** – пациенты, перенесшие хирургическое лечение по поводу стеноза трехстворчатого аортального клапана и аневризмы восходящей аорты (ТАК + АВА,  $n = 27$ ). Данная группа пациентов также была разделена на подгруппы: **подгруппа 2а**, включившая пациентов с трехстворчатым аортальным клапаном и размером корня аорты менее 40 мм, и **подгруппа 2б**, состоящая из пациентов с трехстворчатым аортальным клапаном и размером корня аорты 40–49 мм (рисунок 2).

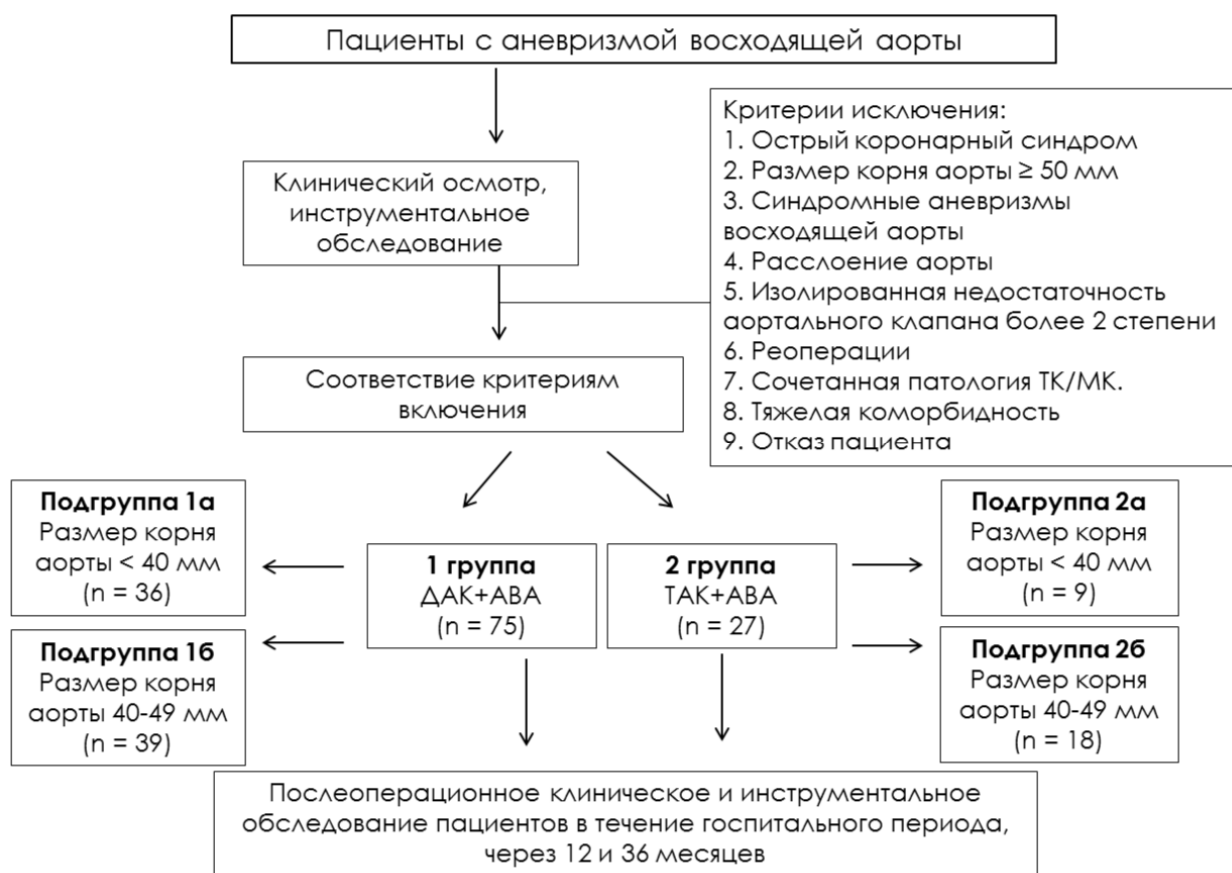

Рисунок 2 – Дизайн исследования

В соответствии с протоколом исследования все необходимые клинические данные были собраны до операции, интраоперационно, а также в ближайшем и среднесрочном послеоперационном периоде. В отсроченном периоде наблюдения данные собирали при поступлении пациентов в стационар для проведения контрольного исследования, включающего проведение инструментальных диагностических мероприятий: трансторакальную

эхокардиографию (ЭхоКГ) и мультиспиральную компьютерную томографию (МСКТ) – аортографию.

При отсутствии возможности госпитализации в стационар вся необходимая информация о результатах обследования пациентов была получена из копий медицинских обследований, заключений, заполненных анкет, полученных по почте, в том числе электронной. Период наблюдения за пациентами составил  $36,2 \pm 14,6$  месяца.

#### **Критерии включения**

1. Возраст от 18 до 80 лет;
2. Аневризмы восходящего отдела аорты с сочетанным стенозом аортального клапана;
3. Наличие информированного согласия на операцию.

#### **Критерии исключения**

1. Острый коронарный синдром;
2. Размер корня аорты  $\geq 50$  мм;
3. Синдромные аневризмы восходящей аорты;
4. Расслоение аорты;
5. Изолированная недостаточность аортального клапана более 2-й степени;
6. Повторные кардиохирургические вмешательства, в том числе на аортальном клапане;
7. Необходимость сочетанного протезирования митрального и/или трикуспидального клапанов;
8. Наличие тяжелых сопутствующих заболеваний, не позволяющих провести хирургическое вмешательство;
9. Нежелание пациента участвовать в исследовании.

### **Конечные точки исследования**

Первичные:

- 1) летальность;
- 2) аорто-ассоциированные осложнения (расслоение аорты, прогрессирующее аневризмы, ложные аневризмы).

Вторичные:

- 1) нарушение мозгового кровообращения (инсульт);
- 2) геморрагические осложнения, требующие реоперации;
- 3) почечные осложнения, требующие проведения заместительной почечной терапии;
- 4) дыхательная недостаточность, требующая продленной искусственной вентиляции легких.

### **Гипотеза**

Непосредственные и среднесрочные результаты после сочетанного супракоронарного протезирования восходящего отдела аорты и протезирования стенозированного аортального клапана сопоставимы у пациентов, имеющих двустворчатый и трехстворчатый аортальный клапан.

## **2.2. Клиническая характеристика пациентов**

Анализ предоперационных данных обсуждаемых пациентов показал, что группы ДАК+АВА и ТАК+АВА были преимущественно сопоставимы по основным антропометрическим и клиническим показателям (таблица 1).

Возрастной интервал включенных в анализ пациентов колебался от 32 до 79 лет. Средний возраст пациентов составил  $53,6 \pm 1,8$  лет в группе ДАК+АВА и  $60,5 \pm 1,9$  лет в группе ТАК+АВА. Несмотря на имеющееся различие абсолютных значений, статистически значимой разницы по этому показателю получено не было ( $p=0,07$ ). В группе ДАК+АВА преобладали пациенты мужского пола, в то время как в группе ТАК+АВА значительную долю представляли пациенты

женского пола. Антропометрические показатели, включающие рост, вес, индекс массы тела и площадь поверхности тела, не имели статистических различий в анализируемых группах больных.

Таблица 1 – Предоперационные данные анализируемых пациентов

Параметр	Группа 1 (ДАК + АВА)			Группа 2 (ТАК + АВА)			
	1а (d < 40 мм) (n=36)	1б (d 40-49 мм) (n=39)	Уровень p	2а (d < 40 мм) (n=9)	2б (d 40-49 мм) (n=18)	Уровень p	
Возраст, лет	53,4 ± 12,2	55,1 ± 13,3	0,56	64,3 ± 7,4	60,7 ± 9,3	0,49	
Мужской пол, n (%)	20 (55,5%)	31 (79,5%)	0,03	3 (33,3%)	6 (33,3%)	0,99	
Рост, см	169 [168; 180]	173 [167; 178]	0,99	172 [167; 179]	175 [169; 183]	0,51	
Вес, кг	77 [74; 90]	82 [73; 94,5]	0,35	81 [76; 94]	90 [78; 96]	0,11	
Индекс массы тела, кг/м <sup>2</sup>	25,7 [25,3; 27,6]	27,2 [23,7; 31,8]	0,29	26,3 [25; 28,2]	29,2 [24,3; 31,6]	0,22	
Площадь поверхности тела, м <sup>2</sup>	1,9 [1,9; 2,2]	2 [1,8; 2,1]	0,79	2 [1,9; 2,3]	2,1 [1,9; 2,2]	0,58	
Артериальная гипертензия, n (%)	21 (58,3%)	24 (61,5%)	0,77	4 (44,4%)	11 (61,1%)	0,41	
Ишемическая болезнь сердца, n (%)	1 (2,8%)	4 (10,3%)	0,67	1 (11,1%)	3 (16,7%)	0,71	
Фибрилляция предсердий, n (%)	1 (2,7%)	3 (7,7%)	0,09	1 (11,1%)	3 (16,7%)	0,71	
ХОБЛ, n (%)	1 (2,8%)	6 (15,4%)	0,06	1 (11,1%)	1 (5,6%)	0,61	
ХБП, n (%)	1 (2,8%)	4 (10,3%)	0,19	–	1 (5,6%)	0,26	
СКФ, мл/мин/1,73м <sup>2</sup>	80,5 [67; 99]	89,5 [74; 106]	0,26	87 [73; 101]	88,9 [79; 103]	0,34	
ФК NYHA	I	10 (27,8%)	5 (12,8%)	0,11	1 (11,1%)	–	0,15
	II	10 (27,8%)	11 (28,2%)	0,97	2 (22,2%)	5 (27,8%)	0,76
	III	7 (19,4%)	9 (23,1%)	0,71	2 (22,2%)	5 (27,8%)	0,76
	IV	–	–	–	–	–	–

*Примечание.* ХОБЛ – хроническая обструктивная болезнь легких; ХБП – хроническая болезнь почек; СКФ – скорость клубочковой фильтрации; ФК – функциональный класс; NYHA – классификация New York Heart Association.

Наиболее часто диагностируемым фоновым заболеванием в группах с ДАК+АВА и ТАК+АВА была артериальная гипертензия, которую определяли у 45 (60%) и 15 (55,5%) пациентов соответственно. Статистический анализ анализируемых групп не выявил статистических различий по этому показателю ( $p=0,68$ ). Ишемическая болезнь сердца была выявлена у 5 (6,7%) пациентов в группе ДАК+АВА и у 4 (14,8%) больных в группе ТАК+АВА ( $p=0,11$ ).

Такие заболевания, как хроническая обструктивная болезнь легких, фибрилляция предсердий, хроническая болезнь почек были диагностированы в единичных случаях.

В таблице 2 представлены основные эхокардиографические показатели обсуждаемых пациентов.

Таблица 2 – Дооперационные эхокардиографические данные анализируемых пациентов

Параметр	Группа 1 (ДАК + АВА)			Группа 2 (ТАК + АВА)		
	1а (d < 40 мм) (n=36)	1б (d 40-49 мм) (n=39)	Уровень Р	2а (d < 40 мм) (n=9)	2б (d 40-49 мм) (n=18)	Уровень Р
фк АоК	24 ± 2,3	23 ± 1,9	0,38	26,3 ± 3,2	26 ± 2,3	0,83
Пик. град. АоК, мм рт. ст.	60,5 [38; 71]	57 [33; 71]	0,45	57,5 [54,5; 83]	56 [42; 76]	0,64
Ср. град. АоК, мм рт. ст.	35,5 [22; 41]	30 [17; 40]	0,22	34,5 [31; 47]	31 [22; 43]	0,48
ФВ ЛЖ, %	65 [62; 69]	62 [55; 65]	0,001	64 [62; 65]	62 [57; 64]	0,32
КДО, мл	108,5 [84; 129]	132 [103; 182]	0,02	125 [106; 142]	136,5 [113; 168]	0,35
КСО, мл	34 [28; 50]	48 [37; 76]	0,005	45 [35; 54]	53,5 [40; 61]	0,25
<i>Примечание.</i> фк АоК – фиброзное кольцо аортального клапана; пик. град. АоК – пиковый градиент на аортальном клапане; ср. град. АоК – средний градиент на аортальном клапане; ФВ ЛЖ – фракция выброса левого желудочка; КДО – конечно-диастолический объем; КСО – конечно-систолический объем.						

Согласно данным эхокардиографии у пациентов в группе ДАК+АВА между подгруппами с недилатированным и дилатированным корнем аорты не было статистически значимых различий по величине пикового (60,5 [38; 71] и 57 [33; 71] мм рт.ст.,  $p=0,45$ ) и среднего (35,5 [22; 41] и 30 [17; 40] мм рт. ст.,  $p=0,22$ ) градиента на аортальном клапане до операции. У пациентов с ТАК+АВА в исследуемых подгруппах значения пикового (57,5 [54,5; 83] и 56 [42; 76] мм рт. ст.,  $p=0,64$ ) и среднего (34,5 [31; 47] и 31 [22; 43] мм рт. ст.,  $p=0,48$ ) градиента были также сопоставимы. Стоит отметить, что ни в одной из групп и подгрупп не было пациентов с узким фиброзным кольцом аортального клапана. Фракция выброса левого желудочка ни в одной из групп и подгрупп не определялась ниже 60%. Конечно-систолический и конечно-диастолический размеры левого желудочка также не выходили за рамки нормальных значений в анализируемых группах и подгруппах.

В таблице 3 представлены основные результаты эхокардиографического исследования в сравнительном аспекте в подгруппах нерасширенного и расширенного корня аорты. Стоит отметить, что при проведении статистического анализа также не было достигнуто порога статистической значимости по анализируемым параметрам.

Согласно результатам проведенной МСКТ-панаортографии было отмечено, что у всех пациентов средний размер восходящей аорты (уровень бифуркации легочного ствола) был более 50 мм, что соответствует критериями аневризмы аорты [116]. Также было выявлено, что у пациентов с расширенным корнем аорты восходящий отдел имел бóльшие абсолютные значения относительно больных с нерасширенным корнем аорты – в подгруппах 1а и 1б эти различия имели значимое различие ( $p=0,002$ ), но в подгруппах 2а и 2б такой закономерности выявлено не было ( $p=0,36$ ) (таблица 4).



Таблица 3 – Дооперационные эхокардиографические данные анализируемых пациентов в подгруппах с нерасширенным и расширенным корнем аорты

Параметр	Корень аорты < 40 мм			Корень аорты 40–49 мм		
	ДАК + АВА (n=36)	ТАК + АВА (n=9)	Уровень р	ДАК + АВА (n=39)	ТАК + АВА (n=18)	Уровень р
фк AoK	24 ± 2,3	26,3 ± 3,2	0,38	23 ± 1,9	26 ± 2,3	0,72
Пик. град. AoK, мм рт. ст.	60,5 [38; 71]	57,5 [54,5; 83]	0,83	57 [33; 71]	56 [42; 76]	0,68
Ср. град. AoK, мм рт. ст.	35,5 [22; 41]	34,5 [31; 47]	0,76	30 [17; 40]	31 [22; 43]	0,59
ФВ, %	65 [62; 69]	64 [62; 65]	0,12	62 [55; 65]	62 [57; 64]	0,98
КДО, мл	108,5 [84; 129]	125 [106; 142]	0,37	132 [103; 182]	136,5 [113; 168]	0,83
КСО, мл	34 [28; 50]	45 [35; 54]	0,36	48 [37; 76]	53,5 [40; 61]	0,79
<i>Примечание.</i> фк AoK – фиброзное кольцо аортального клапана; пик. град. AoK – пиковый градиент на аортальном клапане; ср. град. AoK – средний градиент на аортальном клапане; ФВ ЛЖ – фракция выброса левого желудочка; КДО – конечно-диастолический объем; КСО – конечно-систолический объем						

Таблица 4 – Данные МСКТ-панаортографии анализируемых пациентов

Параметр	Группа 1 (ДАК + АВА)			Группа 2 (ТАК + АВА)		
	1а (d < 40 мм) (n=36)	1б (d 40-49 мм) (n=39)	Уровень р	2а (d < 40 мм) (n=9)	2б (d 40-49 мм) (n=18)	Уровень р
Корень аорты, мм	38 [36; 39]	45 [43; 47]	<0,001	38 [36; 39]	46 [42; 48]	<0,001
СТС, мм	35,5 [34; 41]	43 [40; 47]	<0,001	34 [33; 69,5]	45 [39; 56]	0,06
Восходящая аорта, мм	50 [47; 52]	53 [50; 56]	0,002	52 [50; 55]	54,5 [51; 79]	0,36
Аорта проксимальнее БЦС, мм	38 [36; 42]	39,5 [36; 44]	0,32	43,5 [40; 73]	45 [42; 46]	0,62
<i>Примечание.</i> СТС – сино-тубулярное соединение; БЦС – брахиоцефальный ствол.						

Средний размер аорты перед брахиоцефальным стволом в группах ДАК+АВА находился на уровне 4 см (без статистических различий в подгруппах 1а и 1б), тогда как в группе ТАК+АВА этот показатель превышал этот порог (также без статистических различий в подгруппах 2а и 2б).

## **2.3 Методы исследования**

При обследовании всех пациентов перед операцией проводилась оценка функции сердечно-сосудистой системы в соответствии с действующими американскими, европейскими и национальными руководствами по лечению заболеваний аорты и аортального клапана [13, 117, 118].

### **2.3.1 Клинико-лабораторные методы исследования**

Всем больным после собранного анамнеза, проанализированных жалоб и клинического осмотра были проведены лабораторные и инструментальные методы обследования. Лабораторные методы обследования исследуемых пациентов перед операцией включали в себя:

- 1) общий анализ крови;
- 2) исследование на группу крови и резус-фактор;
- 3) биохимическое исследование крови;
- 4) анализ мочи;
- 5) коагулограмму крови;
- 7) исследование электролитного состава крови (натрий, калий);
- 8) исследование иммунокомпонентных клеток крови (по показаниям);
- 9) исследование показателей функции почек (по показаниям).

### **2.3.2 Инструментальные методы исследования**

#### **Обзорная рентгенография органов грудной клетки**

Рентгенологическое исследование органов грудной клетки проводили с использованием аппарата «КРТ ОКО» (НИПК «Электрон», Россия). Исследование выполняли в прямой и левой боковой проекциях перед операцией и в послеоперационном периоде в палате интенсивной терапии, а также перед выпиской.

#### **Электрокардиография**

Всем пациентам перед оперативным вмешательством проводили электрокардиографическое исследование в 12 стандартных отведениях на аппарате Cardiofax ECG 1350 K (Nihon Kohden, Япония). Анализ электрокардиографии (ЭКГ) заключался в определении расположения электрической оси сердца, характера сердечного ритма, статуса атриовентрикулярной и внутрижелудочковой проводимости, наличия и степени гипертрофии миокарда, а также ишемических изменений.

#### **Эхокардиографическое исследование**

Эхокардиографию выполняли с использованием оборудования ультразвуковой диагностики Mindray M7 (Shenzhen Mindray Bio-Medical Electronic Co. Ltd., Китай).

ЭхоКГ-исследование проводили по стандартному протоколу с применением одномерного и двумерного режимов, импульсно-волнового и постоянно-волнового доплера, а также в режиме цветового доплеровского картирования. Исследование проводили в пяти направлениях ультразвукового луча из левого парастернального, апикального, правого парастернального, эпигастрального и супрастернального доступов. У пациентов оценивали состояние клапанного аппарата сердца, морфологические изменения створок, их толщину, наличие перфораций и вегетаций, выраженность кальциноза и его

распространенность, вовлечение в процесс корня аорты и митрального клапана, а также площадь отверстия, пиковую величину и средний трансклапанный градиент, а также величину регургитации. Для оценки функционального состояния левого желудочка оценивали конечные диастолические и систолические размеры и объемы сердца, ударный объем, фракцию выброса левого желудочка, толщину межжелудочковой перегородки и задней стенки левого желудочка, локальную и общую сократимость, поиск трансептальных токов, расчет давления в легочной артерии, наличие жидкости в полости перикарда, плевральных полостях.

При исследовании аорты измеряли её диаметр на следующих уровнях: на уровне синусов Вальсальвы, сино-тубулярного соединения, восходящего отдела аорты, дуги аорты и нисходящего отдела аорты.

В послеоперационном периоде проводили контрольную ЭхоКГ в течение госпитального периода, затем каждые 6 месяцев в течение первого года после операции, далее ЭхоКГ проводилась ежегодно.

### **Мультиспиральная компьютерная томография**

МСКТ-панаортография была выполнена всем пациентам в дооперационном периоде. Исследование выполняли на 64-срезовом сканнере GE Discovery NM/CT 570C (General Electrics Healthcare, Milwaukee, WI, USA). Изображения были реконструированы с толщиной среза 1,25 мм. Внутривенное введение контрастного вещества (Йомерон 400) проводили при помощи автоматического инжектора через локтевую вену правой верхней конечности со скоростью 4 мл/с. Расчет объемов вводимого контрастного вещества производился в индивидуальном порядке с учетом веса пациента и планируемой длительности сканирования. С целью улучшения качества визуализации корня аорты и восходящего отдела, а также исключения артефактов выполнялась ЭКГ-синхронизация (от угла нижней челюсти до диафрагмы). Полученные изображения подвергались обработке при помощи рабочей станции Advantage Workstation 4.3 (General Electrics Healthcare).

Протокол МСКТ-аортографии включал измерение размеров аорты, оценку анатомии и патологических процессов аорты и ее ветвей, а также внутренних органов. Измерение размеров аорты выполняли в диастолу по внутреннему контуру сосуда перпендикулярно потоку крови на уровне синусов Вальсальвы, синотубулярного гребня, на уровне бифуркации легочной артерии, проксимальнее брахиоцефального ствола, между устьями левой общей сонной артерии и левой подключичной артерий, на уровне перешейка аорты, левого предсердия, диафрагмы, чревного ствола, почечных артерий, средней трети брюшной аорты и на уровне её бифуркации. Для анализа использовали максимальный диаметр аорты на измеряемых уровнях.

Всем пациентам выполняли МСКТ-панаортографию с контрастированием на одних и тех же уровнях до и после операции. Контрольное исследование выполняли на госпитальном периоде, каждые 6 месяцев в течение первого года и далее с частотой 1 раз в год. Скорость изменения диаметра корня аорты рассчитывали как сумму диаметров аорты на уровне синусов Вальсальвы, измеренных в каждую контрольную точку, деленную на 3 года (мм/год).

### **Коронароангиография**

Диагностическую коронароангиографию (КАГ) проводили на ангиографической установке Siemens Artis One (Siemens, Германия) пациентам старше 45 лет, а также при наличии клиники или анамнеза ишемической болезни сердца (ИБС) и/или при наличии у пациента ишемических изменений на ЭКГ вне зависимости от возраста. Исследование проводили под местной анестезией (Sol. Lidocaini 1% – 5 ml) по методике Judkins бедренным или лучевым доступом. Для контрастирования коронарных артерий применяли рентгенконтрастные препараты «Омнипак 300», «Ультравист 320». Показания для хирургической реваскуляризации миокарда основывались на общих принципах коррекции коронарной недостаточности у больных с ишемической болезнью сердца.

### Оценка механической прочности стенки аневризмы восходящей аорты

Непосредственно после резекции интраоперационный материал помещали в охлажденный (+4 °С) раствор Кребса-Гензелейта и в течение 2 ч выполняли подготовку проб и их экспериментальное исследование. Забор биоптатов был стандартизирован и осуществлялся из идентичных участков аневризматически измененных стенок аорты. Интраоперационный материал аневризмы восходящей аорты подвергали анализу механической прочности по следующему алгоритму. Резецированный фрагмент аорты разрезали скальпелем продольно (рисунок 3,*а*).




Рисунок 3 – Последовательность подготовки проб для механометрических испытаний: *а* – фрагмент грудной аорты, разрезанные по малой кривизне; *б* – металлический штамп для вырезания образцов; *в* – готовый для испытаний образец ткани аорты

Далее в наиболее расширенной части аневризматически расширенной стенки аорты, по ее окружности, с помощью штампа размером  $3 \times 1$  см (рисунок 3,б) вырезали 3 образца в продольном и 2 в циркулярном направлениях (рисунок 3,в). Оценку механометрических показателей выполняли на испытательной машине Instron 3343 (Temecula, США). Каждый образец закрепляли атравматичными сосудистыми зажимами (рисунок 4,а), которые фиксировали к штатным захватам испытательной машины (рисунок 4,б), и растягивали до разрыва в соответствии с параметрами, представленными в таблице 5.



Рисунок 4 – Процесс механометрического испытания образца стенки аорты: *а* – образец ткани восходящей аорты, закреплённый в атравматичных зажимах; *б* — испытательная машина Instron 3343 с закреплённым образцом ткани аорты

Таблица 5 – Параметры исследования механометрических параметров

Параметр	Диапазон измеряемых величин	Точность определения величины
Нагрузка, N	0–50	±0,5 %
Скорость перемещения траверсы, мм/мин	0,005–500	±0,2 %
Линейное изменение размеров, мм: растяжение сжатие	15–1000 0–1000	0,05 %

## 2.4 Методы статистической обработки данных

Статистические расчёты были произведены в программе STASTICA 10.0.

Структурированный сбор данных осуществляли в электронных таблицах, сформированных в Microsoft Excel 2010 (Microsoft Corp., USA).

Для определения нормальности закона распределения количественных показателей использовали критерию Shapiro – Wilks.

Для показателей, характеризующих качественные признаки, указывали абсолютное число (n) и относительную величину (%).

Количественные показатели, подчиняющиеся нормальному закону распределения, описывали с помощью среднего значения (M) и стандартного отклонения ( $\pm SD$ ).

При неизвестном законе распределения данных дескриптивные характеристики были представлены в виде медианы (Me) [первый квартиль; третий квартиль] для числовых данных, категориальные данные представлены количеством случаев (процент) в каждой категории.

При нормальном законе распределения данных для проверки статистической значимости различий количественных показателей в сравниваемых группах использовали t-критерий Стьюдента для независимых групп. В случае невозможности использования методов параметрической



статистики для оценки различий средних рангов в двух независимых группах использовали непарный U-критерий Mann – Whitney. Для сравнения категориальных переменных использовались точный двусторонний критерий Фишера и хи-квадрат.

Результаты механометрии сопоставляли со следующими клиническими характеристиками: возраст, пол, максимальный диаметр восходящей аорты (по данным компьютерно-томографической аортографии), анатомия аортального клапана (бicuspidальный или trikuspidальный). Для этого выполняли корреляционный анализ по Спирмену. Для продольных и циркулярных образцов вычисляли среднее арифметическое значение указанных показателей.

Межгрупповой анализ выживаемости и свободы от реоперации проводили логарифмическим ранговым критерием с построением кривых выживаемости Kaplan – Meier, сравнение кривых выполняли с использованием теста log-rank.

Проверку статистических гипотез проводили при критическом уровне значимости  $p < 0,05$ .

## **2.5 Техника хирургического лечения**

Показаниями для хирургического вмешательства у обсуждаемых пациентов в соответствии с действующими европейскими и национальными руководствами [13, 117, 118].

У всех пациентов протезирование восходящей аорты выполняли с резекцией малой кривизны дуги аорты и ее протезированием (hemiarch-процедура) в условиях умеренной гипотермии (25–31 °С), циркуляторного ареста и унилатеральной антеградной перфузией головного мозга (АПГМ) через брахиоцефальный ствол с объемной скоростью перфузии 8–10 мл/кг/мин с поддержанием давления в артериальной канюле на уровне 60–80 мм рт. ст.

Технология подключения артериальной магистрали контура искусственного кровоснабжения (ИК) была следующей: после выполнения

срединной стернотомии выделяли БЦС до его бифуркации. Под контролем церебральной оксиметрии и уровня артериального давления производили боковое отжатие БЦС. На фоне снижения артериального давления в правой лучевой артерии не более 50% от исходных значений продольным разрезом вскрывали просвет артерии и формировали анастомоз между линейным сосудистым протезом (диаметром 8–10 мм) и БЦС по типу «конец в бок». После профилактики материальной и воздушной эмболии соединяли протез с артериальной магистралью аппарата искусственного кровообращения (рисунок 5).

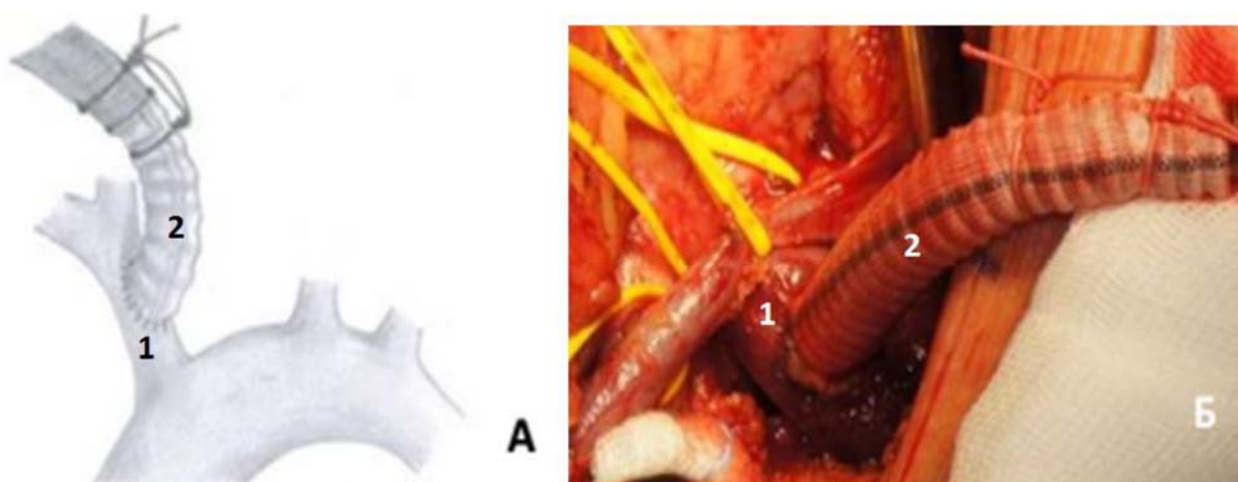


Рисунок 5 – Подключение артериальной магистрали ИК:

*а* – схематическое изображение подключения артериальной магистрали к БЦС, где 1 – брахиоцефальный ствол, 2 – сосудистый протез 10 мм;  
*б* – интраоперационная фотография артериального подключения ИК через БЦС, где 1 – брахиоцефальный ствол, 2 – сосудистый протез 10 мм

Для венозной канюляции использовали монокавальную двухпросветную венозную канюлю, установленную в правое предсердие. После подключения ИК по схеме «правое предсердие – БЦС» начинали охлаждение тела пациента до температуры 25–31 °С и накладывали зажим на аорту. Затем открывали просвет восходящей аорты и проводили селективную антеградную фармакологическую холодovou кардиopleгию раствором «Custodiol» (GmbH, Германия) в устья коронарных артерий, тем самым инициировали кардиopleгический арест

миокарда. Одновременно с этим проводили ревизию аортального клапана (рисунок 6). По достижении целевой температуры тела начинали циркуляторный арест с унилатеральной антеградной перфузией головного мозга. Иссекали стенку аорты от уровня сино-тубулярного соединения до дуги аорты с захватом её малой кривизны.

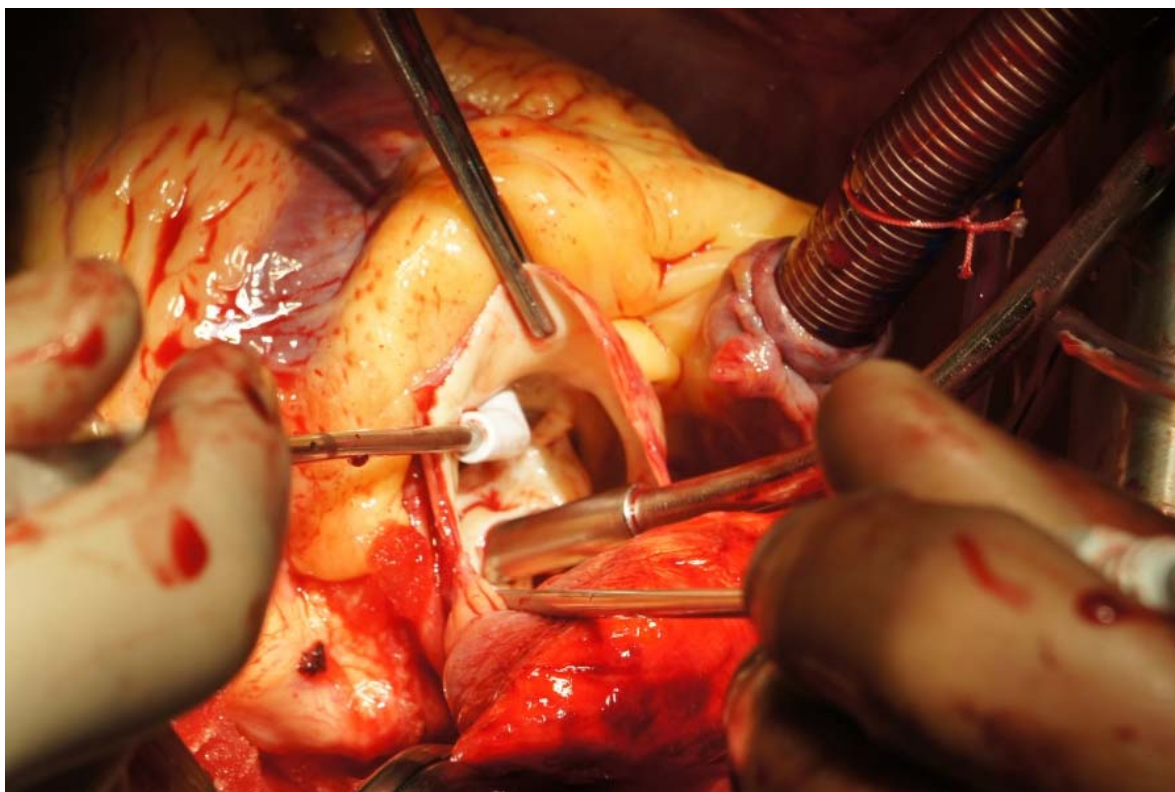


Рисунок 6 – Интраоперационная фотография. Выполнение селективной кардиopleгии в устья левой и правой коронарных артерий с одновременной ревизией аортального клапана. Наконечник аспиратора установлен через отверстие стенозированного аортального клапана

Далее формировали дистальный аортальный анастомоз напротив супрааортальных сосудов, начиная от устья левой подключичной артерии до брахицефального ствола по малой кривизне дуги аорты с использованием техники «открытого» анастомоза (рисунок 7). По завершении дистального аортального анастомоза прекращали циркуляторный арест с антеградной перфузией головного мозга и начинали согревание тела пациента.

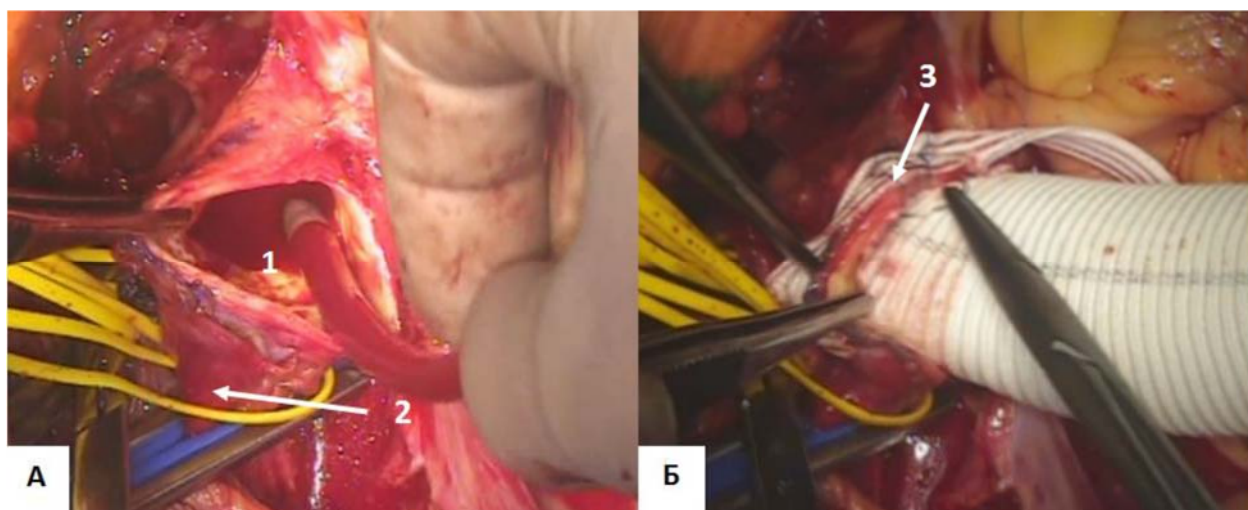


Рисунок 7 – Интраоперационная фотография. Формирование дистального аортального анастомоза между аортальным протезом и малой кривизной дуги аорты (hemiaorch-процедура):  
 а – малая кривизна дуги аорты и восходящий отдел иссечены (1 – просвет дуги аорты, 2 – брахиоцефальный ствол);  
 б – формирование дистального аортального анастомоза между аортальным протезом и дугой аорты (3 – формируемый дистальный аортальный анастомоз)

В период согревания пациента выполняли вмешательство на аортальном клапане, которое включало в себя иссечение измененных створок, декальцинацию кольца аортального клапана с последующей супрааннулярной имплантацией механического или биологического протеза аортального клапана на отдельных П-образных швах с прокладками (рисунок 8).

Выбор протеза осуществляли с учетом современных рекомендаций и предпочтения пациента (рисунок 9). При необходимости выполняли сочетанные кардиохирургические вмешательства на коронарных артериях.

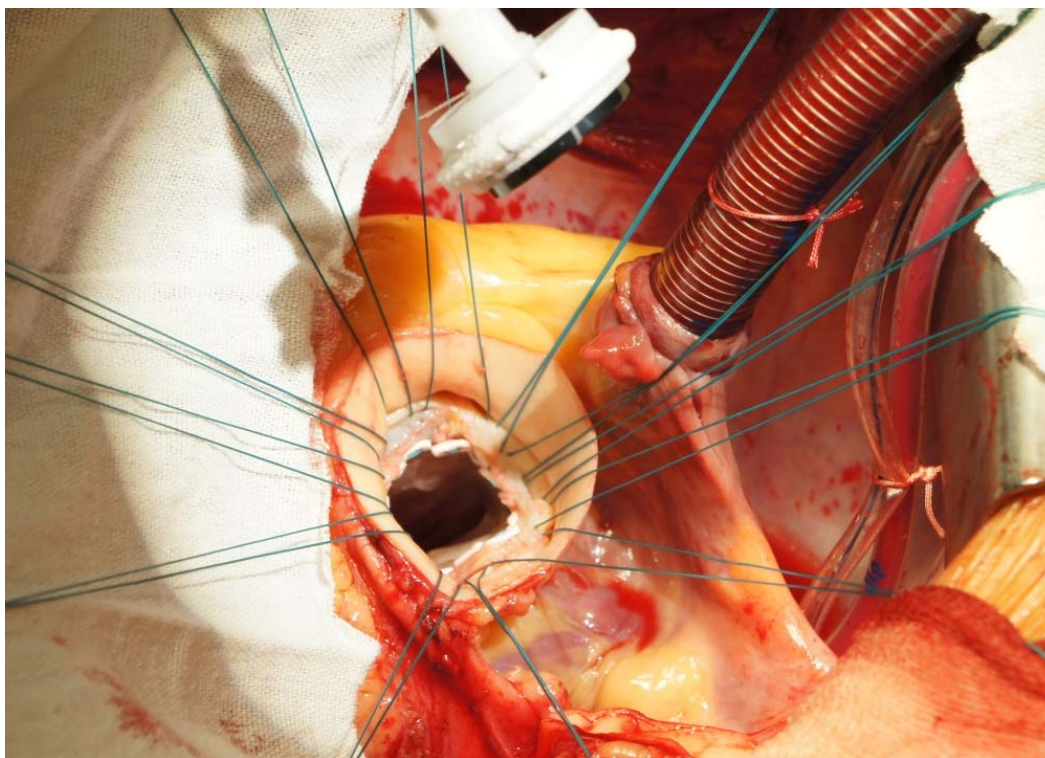


Рисунок 8 – Интраоперационная фотография. Прошивание фиброзного кольца аортального клапана после иссечения створок отдельными П-образными швами на прокладках

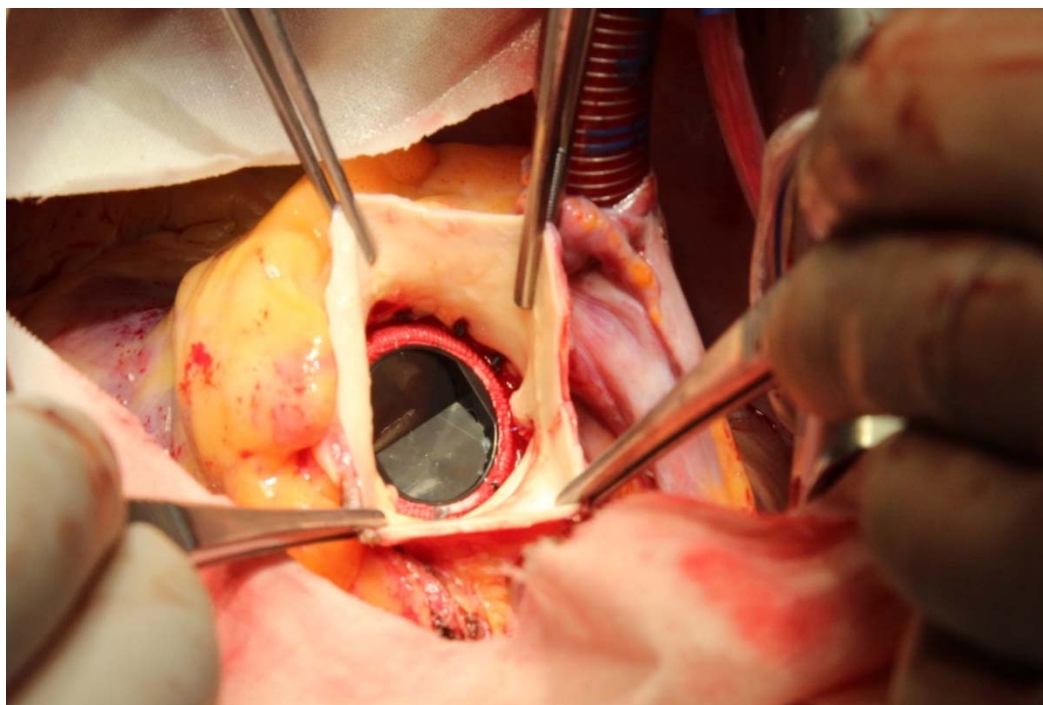


Рисунок 9 – Интраоперационная фотография. Имплантированный в аортальную позицию механический протез клапана

По завершению имплантации протеза аортального клапана формировали проксимальный аортальный анастомоз на уровне сино-тубулярного сочленения (рисунок 10).

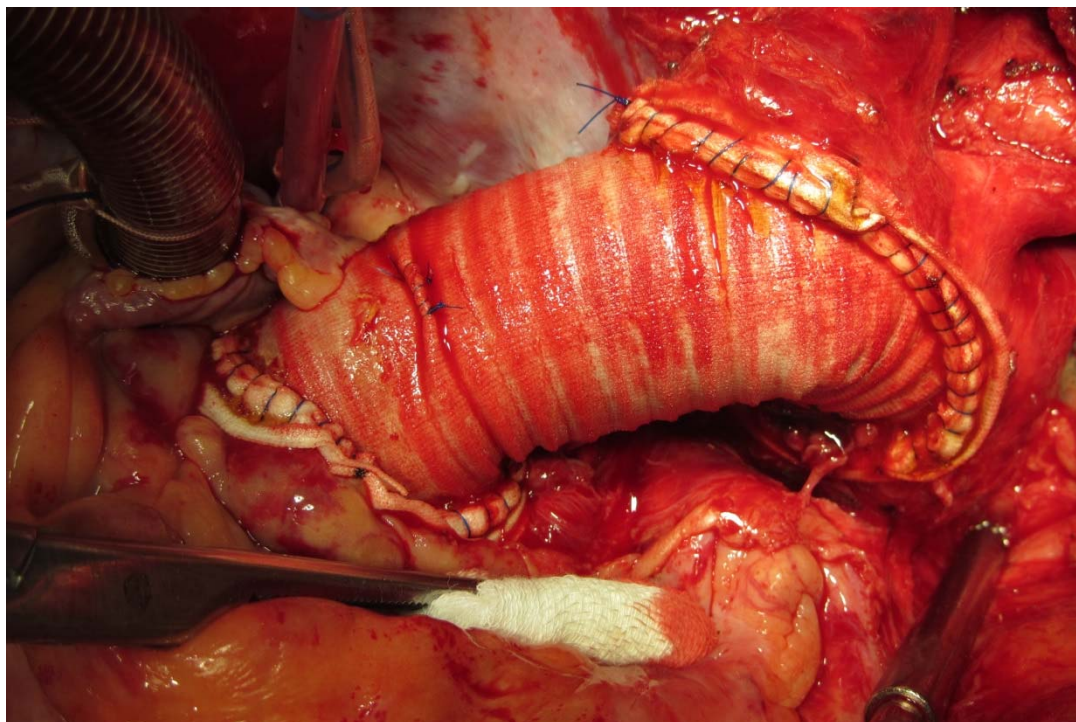


Рисунок 10 – Интраоперационная фотография.  
Конечный вид операции

Все аортальные анастомозы формировали обвивным швом монофиламентной нитью 4/0 с использованием сэндвич-техники. Операцию завершали дренированием раны, металлоостеосинтезом и послойным ушиванием раны.

### **ГЛАВА 3 РАННИЕ РЕЗУЛЬТАТЫ ХИРУРГИЧЕСКОГО ЛЕЧЕНИЯ АНЕВРИЗМ ВОСХОДЯЩЕЙ АОРТЫ И СТЕНОЗА АОРТАЛЬНОГО КЛАПАНА**

Хирургическое вмешательство в объеме протезирования восходящего отдела аорты в сочетании с протезированием аортального клапана является операцией выбора у пациентов с аневризмой восходящей аорты при стенозе как двустворчатого, так и трехстворчатого АоК [99].

В данной главе представлены до- и интраоперационные особенности данного хирургического подхода у обсуждаемых пациентов, а также ранние послеоперационные результаты.

#### **3.1 Дооперационные особенности пациентов с аневризмой восходящей аорты и стенозом аортального клапана**

Согласно данным дооперационной ЭхоКГ пациенты в анализируемых группах не имели различий по исходному градиенту на аортальном клапане (рисунки 11, 12). В группе ДАК+АВА и ТАК+АВА значения пикового градиента не имели межгрупповых различий и составили 61,5 [48; 71] и 57 [43; 88] мм рт. ст. ( $p=0,857$ ). Средний градиент в группах ДАК+АВА и ТАК+АВА был 34 [26; 41] и 34 [23; 50] мм рт. ст. соответственно, также без статистически значимых различий ( $p=0,753$ ).

Анализ дооперационных размеров аорты не выявил значимых различий между пациентами исследуемых групп на всех уровнях измерения аорты (таблица 6).

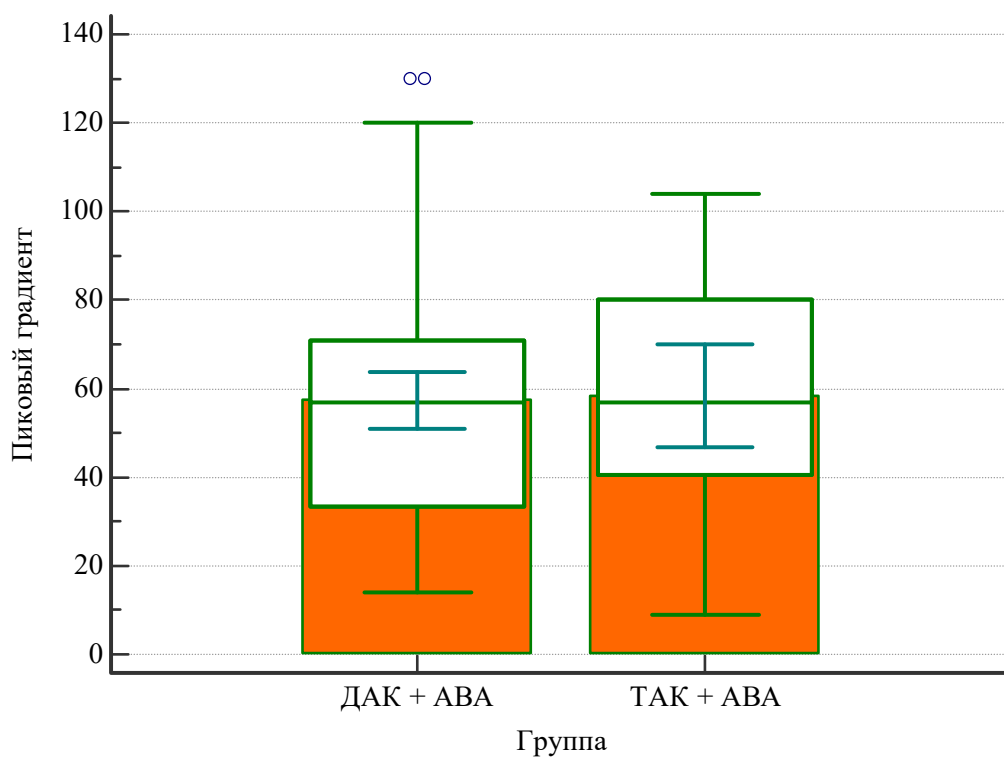


Рисунок 11 – Значения пикового градиента  
в группах ДАК+АВА и ТАК+АВА

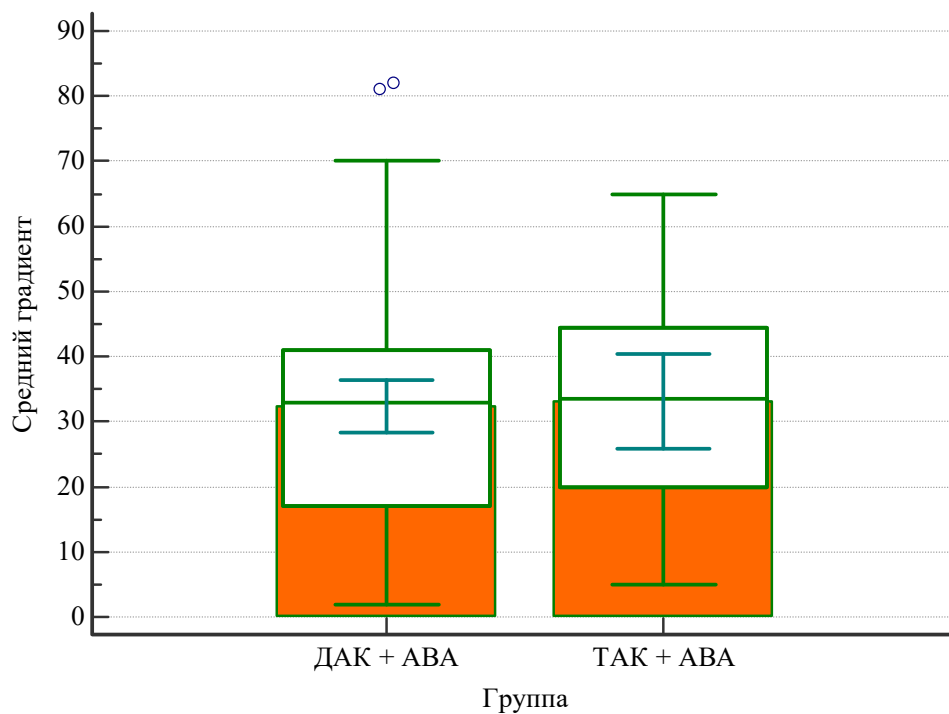


Рисунок 12 – Значения среднего градиента  
в группах ДАК+АВА и ТАК+АВА



Таблица 6 – Дооперационные размеры аорты у обсуждаемых пациентов

Уровень измерения	ДАК + АВА (n=75)	ТАК + АВА (n=27)	Уровень р
Фиброзное кольцо АоК, мм	25 [23; 27]	24 [23; 27]	1,0
Синусы Вальсальвы, мм	42,5 [38; 46]	41,5 [39; 46]	0,771
СТС, мм	40,5 [36; 45]	38,5 [36; 45]	0,683
Восходящая аорта, мм	52 [49; 55]	52 [50; 55]	0,724
Дуга аорты, мм	40 [36; 44]	43,5 [39; 46]	0,087
<i>Примечание.</i> АоК – аортальный клапан; СТС – сино-тубулярное соединение			

### 3.2 Интраоперационный период

Анализ интраоперационных временных характеристик, таких как продолжительность искусственного кровообращения, а также периоды сердечного и циркуляторного ареста, выявил, что исследуемые показатели были сопоставимы у пациентов обеих групп (таблица 7).

Таблица 7 – Интраоперационные данные обсуждаемых пациентов

Длительность	ДАК + АВА (n=75)	ТАК + АВА (n=27)	Уровень р
Искусственное кровообращение, мин	110 [99; 130]	120 [82; 220]	0,723
Сердечный арест, мин	85 [75; 100]	80 [72; 90]	0,245
Циркуляторный арест, мин	15 [14; 19]	15 [14; 19]	0,715

Для протезирования аортального клапана у 71 (69,6%) пациента были использованы механические протезы аортального клапана. При этом в 55 (73,3%) случаях механический протез АоК был имплантирован пациентам группы ДАК + АВА и 16 (59,3%) пациентам группы ТАК + АВА. Наиболее часто имплантируемым типоразмером протеза аортального клапана в обеих группах был № 25 (рисунок 13).

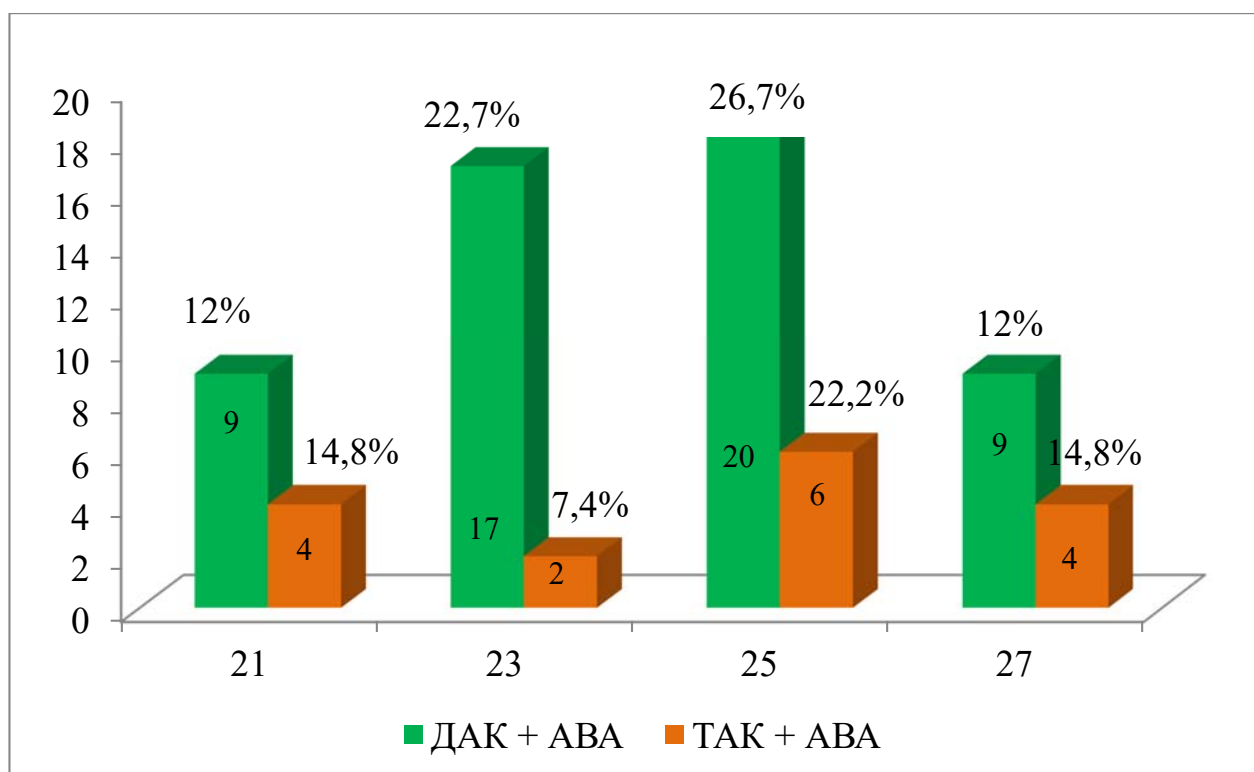


Рисунок 13 – Распределение имплантированных механических протезов по типоразмеру

Биологические протезы были установлены 31 (30,4%) пациенту, из которых у 20 (26,7%) был диагностирован ДАК, у 11 (40,7%) пациентов – ТАК. Наиболее часто имплантируемым типоразмером протеза аортального клапана в группе ДАК + АВА был № 25, а в группе ТАК+АВА – № 23. Типоразмеров № 27 не было имплантировано ни в одной из групп (рисунок 14).

У пациентов анализируемых групп в структуре сочетанных кардиохирургических операций преобладало коронарное шунтирование – 6 (5,9%), в одном (1%) случае была выполнена пластика дефекта межпредсердной перегородки (таблица 8).

Стоит отметить, что частота коронарного шунтирования была сопоставима в обеих группах ( $p=0,716$ ), несмотря на более молодой возраст пациентов группы ДАК + АВА.

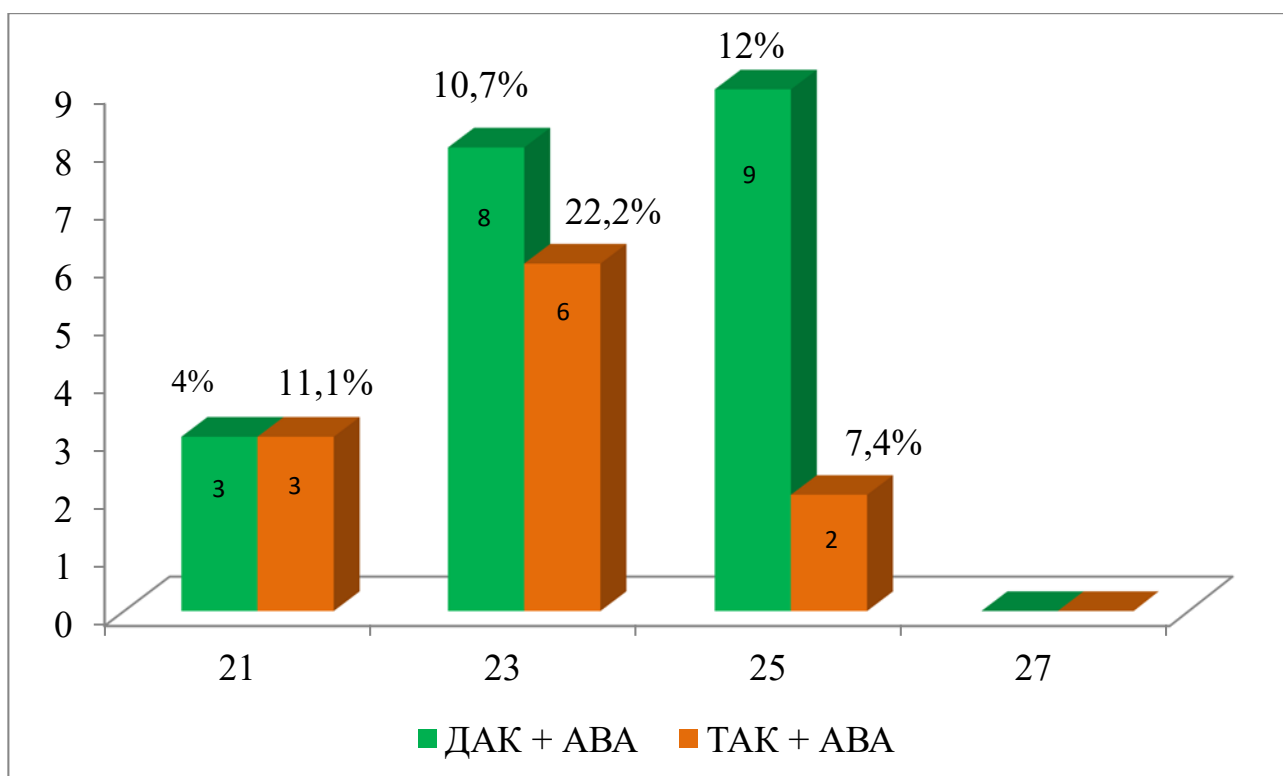


Рисунок 14 – Распределение имплантированных биологических протезов по типоразмеру

Таблица 8 – Структура сочетанных операций в анализируемых группах

Тип вмешательства	ДАК + АВА (n=75)	ТАК + АВА (n=27)	Уровень р
Коронарное шунтирование, n (%)	4 (5,3%)	2 (7,4%)	0,716
Пластика ДМПП, n (%)	0	1 (3,7%)	0,236

*Примечание.* ДМПП – дефект межпредсердной перегородки

### 3.3 Ранний послеоперационный период

Анализ результатов послеоперационного периода включал в себя не только клинические исходы, но также оценку данных эхокардиографии с акцентом на динамику изменения трансклапанного градиента относительно дооперационных данных.

В таблице 9 приведены исходы раннего послеоперационного периода у оперированных пациентов.

В группе ДАК + АВА острое нарушение мозгового кровообращения (инсульт) было отмечено в 1(1,3%) случае, делириозное состояние было отмечено у 2 (2,7%) пациентов. При этом в группе ТАК + АВА инсультов не было зарегистрировано, а делирий был диагностирован лишь в 1 (3,7%) случае.

Продленная респираторная поддержка вследствие дыхательной недостаточности, потребовавшая выполнения трахеостомии, была зарегистрирована у 2 (2,7%) пациентов группы ДАК + АВА и у 1(3,7%) больного в группе ТАК + АВА.

Острое почечное повреждение, требующее проведения сеансов заместительной почечной терапии, было отмечено в 2 (3,7%) случаях. В группе ТАК + АВА подобного рода осложнений не было.

Таблица 9 – Течение раннего послеоперационного периода у пациентов анализируемых групп

<b>Параметры</b>	<b>ДАК + АВА (n=75)</b>	<b>ТАК + АВА (n=27)</b>	<b>Уровень р</b>
Инсульт, n (%)	1 (1,3%)	0	0,670
Делирий, n (%)	2 (2,7%)	1 (3,7%)	0,812
Дыхательная недостаточность (трахеостомия), n (%)	2 (2,7%)	1 (3,7%)	0,812
Острое повреждение почек (диализ), n (%)	2 (2,7%)	0	0,484
Кровотечение (рестернотомия), n (%)	1 (1,3%)	0	0,670
Госпитальная летальность, n (%)	0	0	1,0

Только в группе ДАК + АВА потребовалось проведение ревизии раны по поводу кровотечения – в 1(1,3%) случае. В группе ТАК + АВА эпизодов кровотечения не было.

Ни в одной группе не отмечалось случаев инфекционно-раневых и кардиальных осложнений. Госпитальной летальности также не было.

Стоит отметить, что не был достигнут порог статистической значимости ни по одному из анализируемых параметров раннего послеоперационного периода.

Анализ эхокардиографических до- и послеоперационных показателей выявил следующие особенности (таблицы 10, 11).

Таблица 10 – Изменение анализируемых параметров левого желудочка у пациентов групп ДАК + АВА и ТАК + АВА

Параметры	ДАК + АВА (n=75)			ТАК + АВА (n=27)		
	До операции	После операции	Уровень р	До операции	После операции	Уровень р
ФВ ЛЖ, %	64 [57; 66]	63 [57; 65]	0,421	64 [62; 66]	63 [57; 66]	0,281
КДО, мл	122 [98; 156]	114,5 [91,5; 138]	<0,001	114 [98; 139]	108 [88; 140]	0,015
КСО, мл	46 [33; 73]	45 [32; 58]	0,012	45 [27; 51]	40 [34; 55]	0,027
<i>Примечание.</i> ФВ ЛЖ – фракция выброса левого желудочка; КДО – конечно-диастолический объем; КСО – конечно-систолический объем						

Таблица 11 – Изменение анализируемых параметров левого желудочка у пациентов групп ДАК + АВА и ТАК + АВА

Параметры	До операции			После операции		
	ДАК+АВА	ТАК+АВА	Уровень р	ДАК+АВА	ТАК+АВА	Уровень р
ФВ ЛЖ, %	64 [57; 66]	64 [62; 66]	0,701	63 [57; 65]	63 [57; 66]	0,433
КДО, мл	122 [98; 156]	114 [98; 139]	0,589	114,5 [91,5; 138]	108 [88; 140]	0,884
КСО, мл	46 [33; 73]	45 [27; 51]	0,542	45 [32; 58]	40 [34; 55]	0,945
<i>Примечание.</i> ФВ ЛЖ – фракция выброса левого желудочка; КДО – конечно-диастолический объем; КСО – конечно-систолический объем						

Такой показатель, как фракция выброса левого желудочка, не имел статистически значимых различий до и после операции как внутри групп, так и между ними. В абсолютном выражении ни в одной из групп ФВ ЛЖ не снижалась ниже 60%.

При этом следует отметить, что после операции объемные показатели левого желудочка в обсуждаемых группах изменились. Значения конечно-систолического объема и конечно-диастолического объема статистически значимо снижались после операции внутри групп ДАК + АВА и ТАК + АВА. Одновременно с этим межгрупповой анализ не выявил статистически значимых различий по динамике показателей КСО и КДО до и после операции. Таким образом, эхокардиографические результаты операции были сопоставимы между анализируемыми группами.

В сравниваемых группах после операции наблюдалось снижение пикового (рисунок 15) и среднего (рисунок 16) градиентов как на механических, так и на биологических протезах аортального клапана.

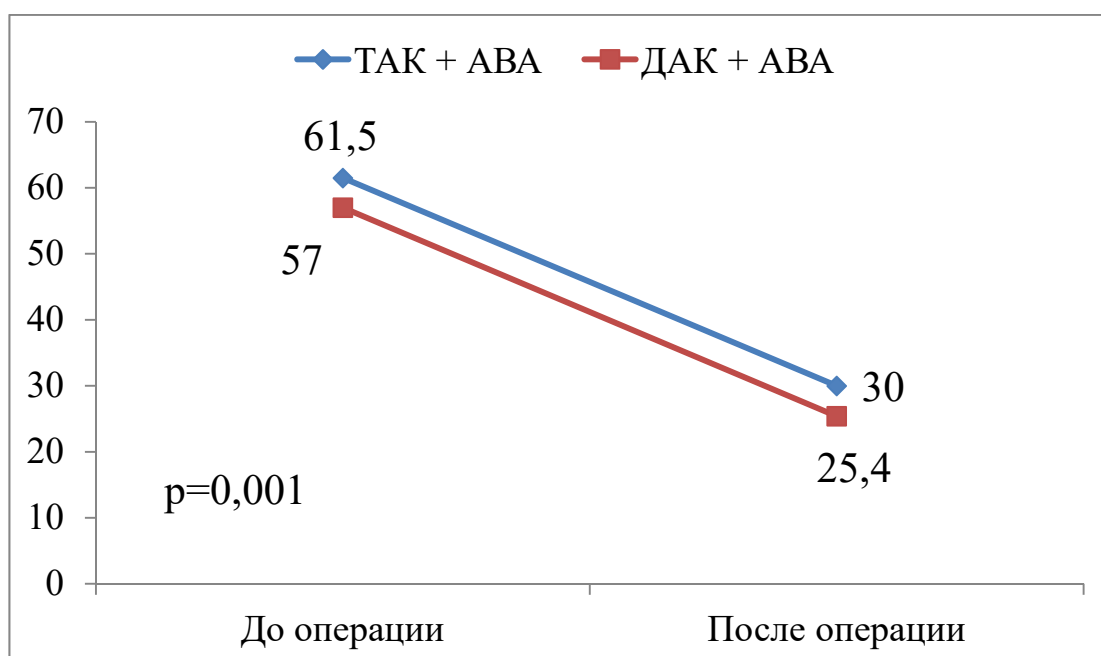


Рисунок 15 – Динамика снижения пикового градиента (мм рт. ст.) на аортальном клапане после хирургического лечения

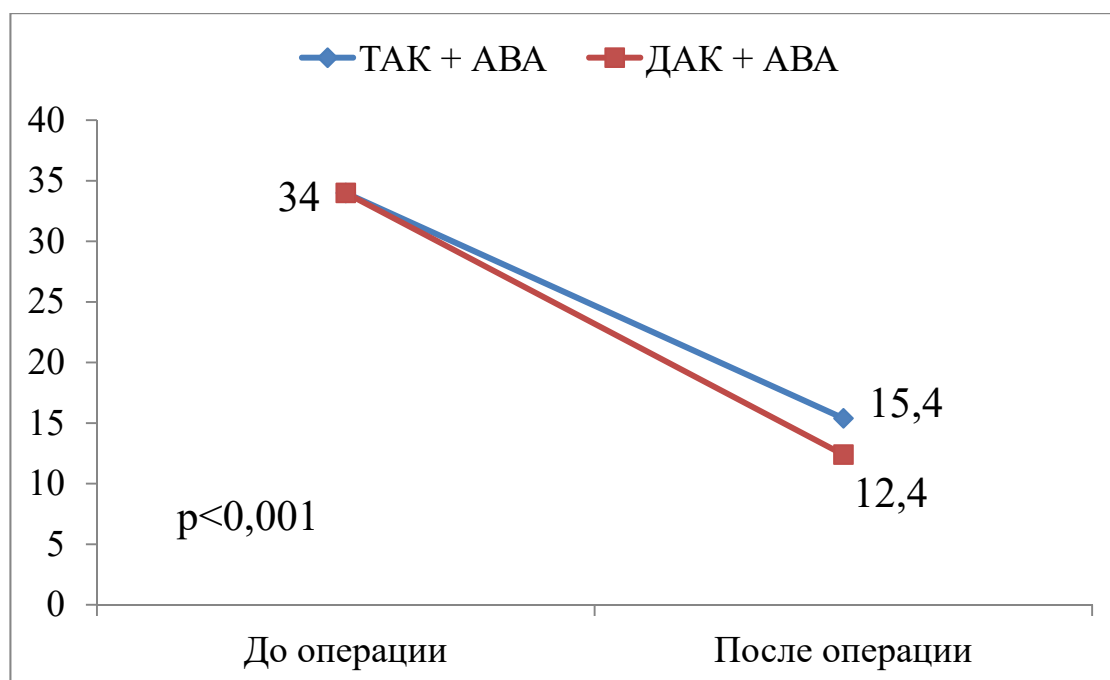


Рисунок 16 – Динамика снижения среднего градиента (мм рт. ст.) на аортальном клапане после хирургического лечения

Были детально проанализированы значения пикового и среднего градиентов в раннем послеоперационном периоде в зависимости от типа и размера протеза аортального клапана (таблицы 12, 13).

Таблица 12 – Послеоперационные значения градиентов на механических и биологических протезах аортального клапана в группе ДАК + АВА

Градиент	Исходный	Размер протеза аортального клапана			
		21	23	25	27
Механический					
Пиковый, мм рт. ст.	61,5 [48; 71]	28 [20; 29]	25 [21; 29]	23,5 [21; 32]	17 [17; 20]
Средний, мм рт. ст.	34 [26; 41]	14 [10; 14]	11,5 [11; 14]	12 [11; 15]	9 [8; 10]
Биологический					
Пиковый, мм рт. ст.	61,5 [48; 71]	37 [35; 39]	35 [30; 40]	29 [25; 31]	—
Средний, мм рт. ст.	34 [26; 41]	19 [16; 21]	17 [14; 20,5]	15 [11; 17]	—

Таблица 13 – Послеоперационные значения градиентов на механических и биологических протезах аортального клапана в группе ТАК + АВА

Градиент	Исходный	Размер протеза аортального клапана			
		21	23	25	27
		Механический			
Пиковый, мм рт. ст.	57 [43; 88]	31,5 [19,5; 44]	24 [20; 24]	22 [20,5; 25,5]	16 [16; 21]
Средний, мм рт. ст.	34 [23; 50]	15 [9,5; 22]	13 [9; 14]	11 [10; 13]	7 [7; 11]
		Биологический			
Пиковый, мм рт. ст.	57 [43; 88]	39 [37; 41]	32 [26; 35]	27 [25; 28]	–
Средний, мм рт. ст.	34 [23; 50]	20 [18; 20]	18 [12; 20]	19 [19; 19]	–

Согласно данным таблиц 12 и 13 в группе ДАК + АВА уменьшение послеоперационных градиентов на механических и биологических протезах аортального клапана прямо пропорционально зависело от увеличения размера протеза. Стоит отметить, что на биологических протезах трансклапанный градиент в силу конструктивных особенностей был незначительно выше относительно механических клапанов. Аналогическая эхокардиографическая картина прослеживалась и у пациентов группы ТАК + АВА.

Данные размеров восходящего отдела и дуги аорты, определенные по данным МСКТ-ангиографии, представлены в таблице 14.

Таблица 14 – Послеоперационные размеры аорты у обсуждаемых пациентов

Уровень измерения	ДАК + АВА (n=75)	ТАК + АВА (n=27)	Уровень р
Синусы Вальсальвы, мм	42 [39; 44]	40,5 [39; 45]	0,824
СТС, мм	32,5 [31; 34]	31,5 [30; 35]	0,795
Восходящая аорта, мм	31 [28; 35]	31 [28; 33]	0,912
Дуга аорты, мм	38 [36; 40]	37 [35; 39]	0,867
<i>Примечание.</i> СТС – сино-тубулярное соединение			



Значения размеров аорты на измеряемых уровнях в послеоперационном периоде при межгрупповом сравнении не достигли уровня статистической значимости.

### **Вывод по главе 3**

Таким образом, сочетанное супракоронарное протезирование восходящей аорты с протезированием двух- и трехстворчатого аортального клапана характеризуются удовлетворительными непосредственными клиническими результатами, сопоставимыми в обеих анализируемых группах.

## **ГЛАВА 4 ОТСРОЧЕННЫЕ РЕЗУЛЬТАТЫ ХИРУРГИЧЕСКОГО ЛЕЧЕНИЯ АНЕВРИЗМ ВОСХОДЯЩЕЙ АОРТЫ И СТЕНОЗА АОРТАЛЬНОГО КЛАПАНА**

Разноречивые данные о течении отсроченного послеоперационного периода у пациентов после сочетанного протезирования восходящей аорты и стенозированного аортального клапана оставляют место для научной дискуссии [68, 71, 103].

В настоящей главе проанализированы выживаемость пациентов, потребность в реоперациях на аорте в течение 3-летнего периода наблюдения в подгруппах с недилатированным (размер менее 40 мм) и дилатированным (размер 40–49 мм) корнем аорты. Кроме того, исследована динамика размеров нерезецированного корня аорты у пациентов с протезированным двустворчатым и трехстворчатым аортальным клапаном.

### **4.1 Выживаемость и потребность в аортальных реоперациях у пациентов группы ДАК + АВА**

Среднесрочная выживаемость пациентов со стенотическим поражением двустворчатого аортального клапана в сочетании с аневризмой восходящей аорты в подгруппах 1а (недилатированный корень аорты) и 1б (дилатированный корень аорты) составила 94,4% и 97,4% соответственно. Необходимо отметить, что межгрупповое различие по анализируемому показателю не достигло уровня статистической значимости ( $p=0,324$ ) (рисунок 17). Причиной смерти у пациентов подгруппы 1а стали травма ( $n=1$ ) и онкопатология ( $n=1$ ). В подгруппе 1б причина единственной смерти не установлена.

Свобода от реоперации на проксимальном отделе грудной аорты (корень аорты, восходящий отдел) в течение всего периода наблюдения составила 100% в обеих подгруппах ( $p=1,0$ ) (рисунок 18).

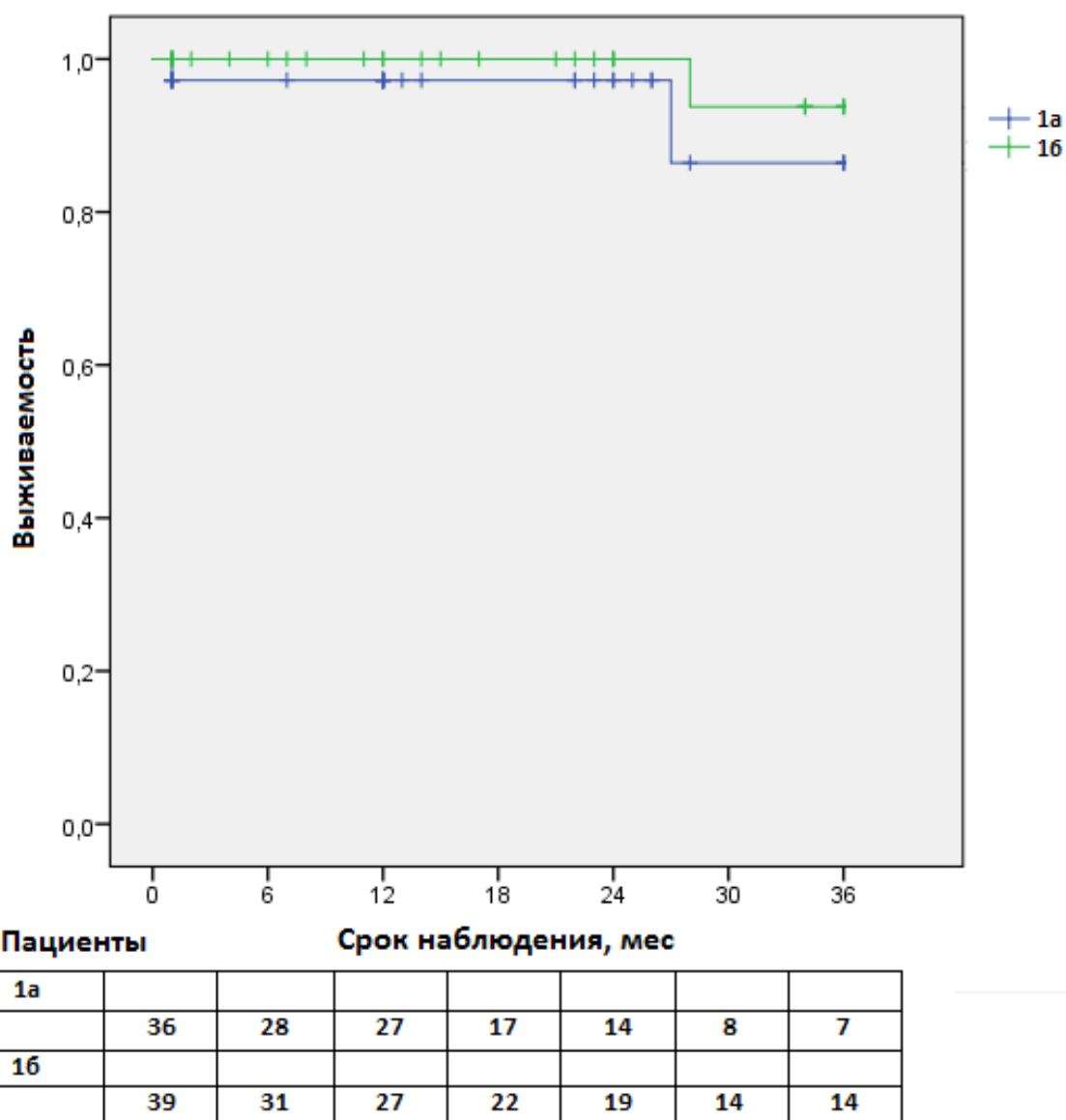
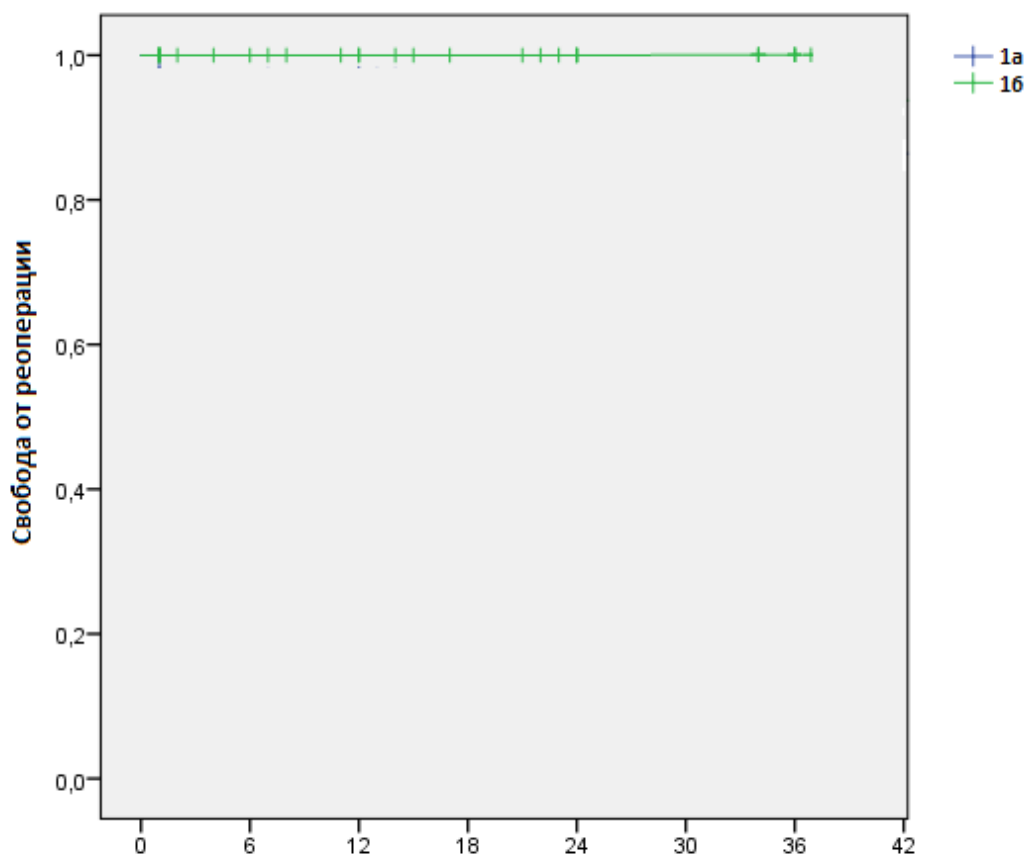


Рисунок 17 – Кривая выживаемости Kaplan – Meier в подгруппах с недилатированным (1а) и дилатированным (1б) корнем аорты у пациентов с двустворчатым аортальным клапаном и аневризмой восходящей аорты



Пациенты	Срок наблюдения, мес						
1а							
	36	28	27	17	14	8	7
1б							
	39	31	27	22	19	14	14

Рисунок 18 – Кривая свободы от реоперации Kaplan – Meier в подгруппах с недилатированным (1а) и дилатированным (1б) корнем аорты у пациентов с двустворчатым аортальным клапаном и аневризмой восходящей аорты

#### 4.2 Изменение размеров корня аорты у пациентов группы ДАК + АВА

У пациентов в подгруппах 1а (недилатированный корень аорты) и 1б (дилатированный корень аорты) предоперационные размеры аорты на уровне синусов Вальсальвы были 38 [36; 39] мм и 45 [43; 47] мм соответственно ( $p < 0,001$ ).

В течение всего периода наблюдения после операции была отмечена тенденция к увеличению размеров корня аорты у пациентов обеих подгрупп. Так,

в подгруппе 1а отмечали увеличение на  $0,32\pm 0,08$  мм через 12 месяцев, дополнительно на  $0,33\pm 0,07$  мм через 24 месяца и еще на  $0,33\pm 0,08$  мм через 36 месяцев после операции. В подгруппе 1б также определяли тенденцию к росту размеров корня аорты, который составил  $0,88\pm 0,26$  мм через 12 месяцев. К 24 месяцам корень аорты увеличивался еще на  $0,36\pm 0,07$  мм и через 36 месяцев после операции темп увеличения синусов Вальсальвы составил  $0,71\pm 0,09$  мм.

Таким образом, у пациентов с недилатированным и дилатированным корнем аорты группы ДАК + АВА отмечалось увеличение размеров корня аорты со скоростью  $0,32\pm 0,27$  мм/год и  $0,65\pm 0,51$  мм/год соответственно ( $p = 0,041$ ). Ни у одного пациента в среднесрочном периоде наблюдения (36 месяцев) не было достигнуто критериев аневризмы (негативное ремоделирование корня аорты). Изменение размеров корня аорты у обсуждаемых пациентов приведено на рисунке 19.

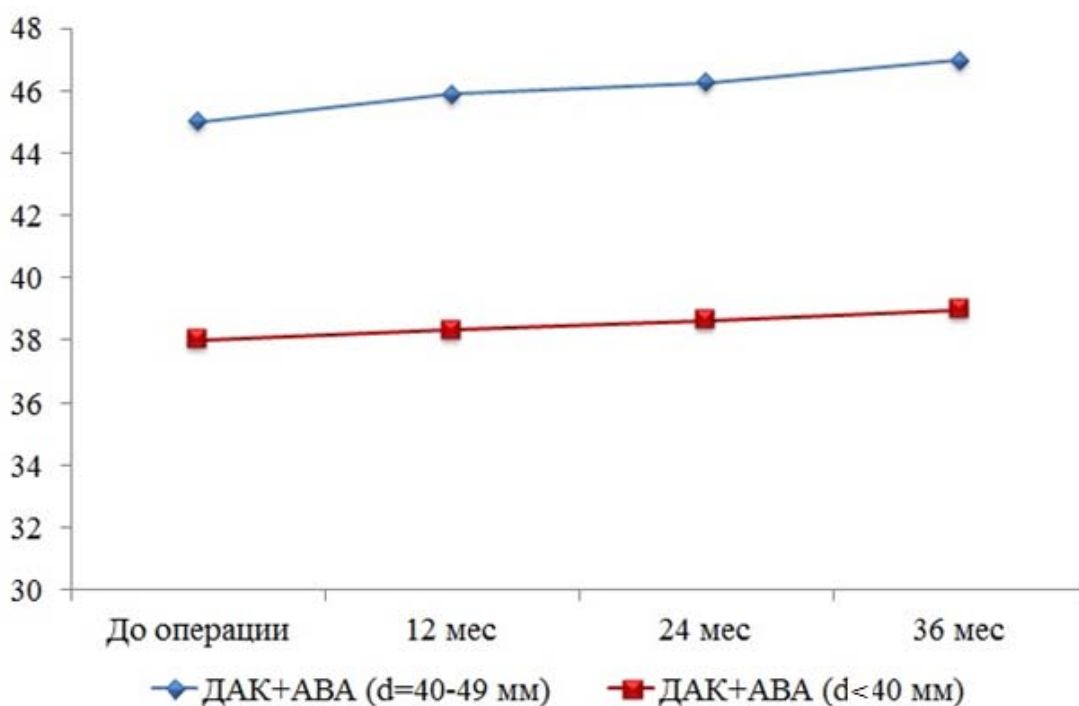


Рисунок 19 – Изменение размеров корня аорты в течение 36 месяцев наблюдения в подгруппах с недилатированным корнем аорты (красная кривая) и дилатированным корнем аорты (синяя кривая) у пациентов с двустворчатым аортальным клапаном и аневризмой восходящей аорты

### Клинический пример

Пациент Б., 62 года, госпитализирован в кардиохирургическое отделение с диагнозом: стеноз двустворчатого аортального клапана, аневризма восходящего отдела аорты. По данным трансторакальной эхокардиографии диагностирован стеноз аортального клапана с пиковым градиентом 66 мм рт. ст. при среднем градиенте 34 мм рт. ст. (рисунок 20)

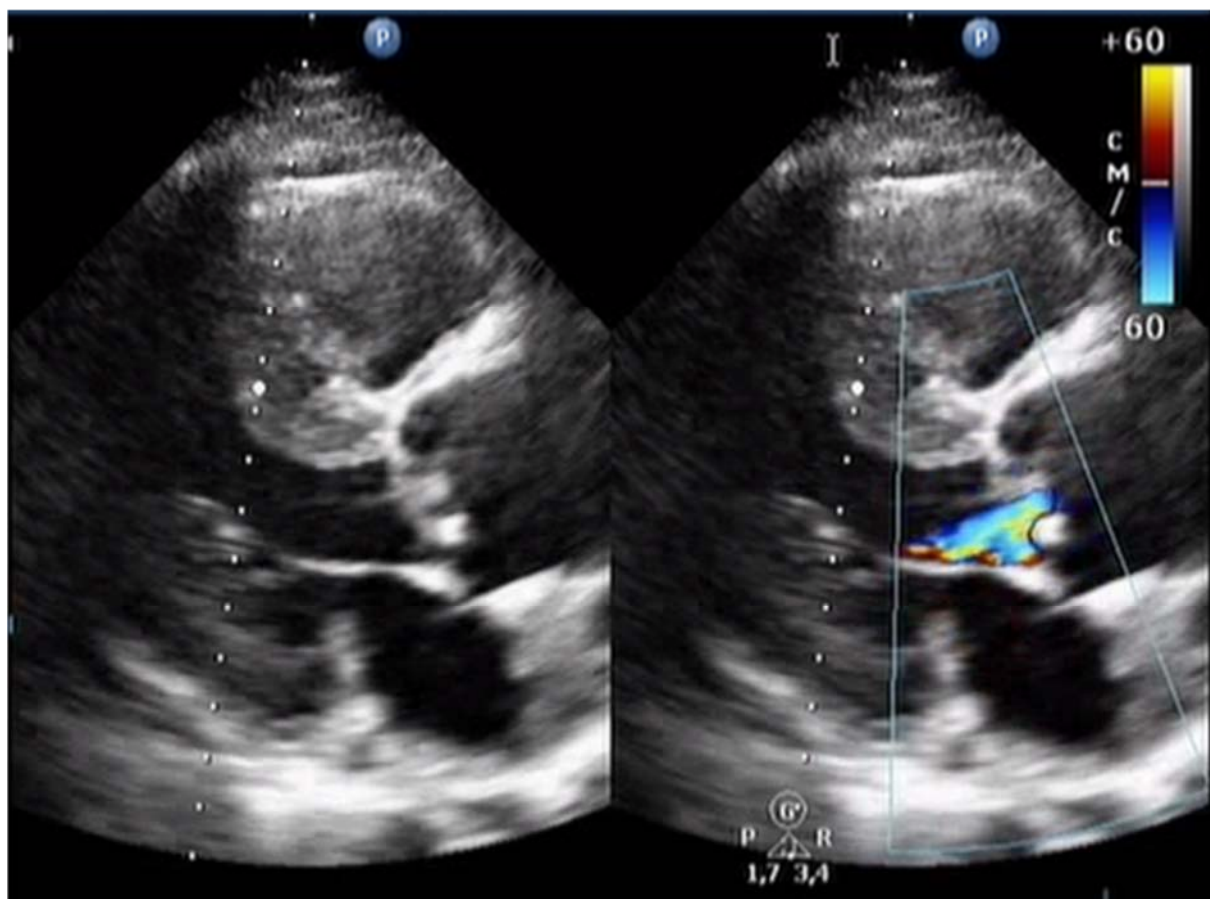


Рисунок 20 – Дооперационная эхокардиография пациента Б.  
Двустворчатый аортальный клапан. Стеноз аортального клапана.  
Аневризма восходящей аорты

Согласно данным МСКТ-аортографии максимальный размер аорты составил: на уровне синусов Вальсальвы – 40 мм, на уровне сино-тубулярного соединения – 33 мм, на уровне бифуркации легочного ствола – 50 мм (рисунок 21). С учетом диагностированной патологии аортального клапана и восходящей аорты пациенту выполнено оперативное лечение в объеме

одномоментного протезирования аортального клапана биологическим протезом «МедИнж-био» № 23, протезирование восходящей аорты и дуги (hemiarch).

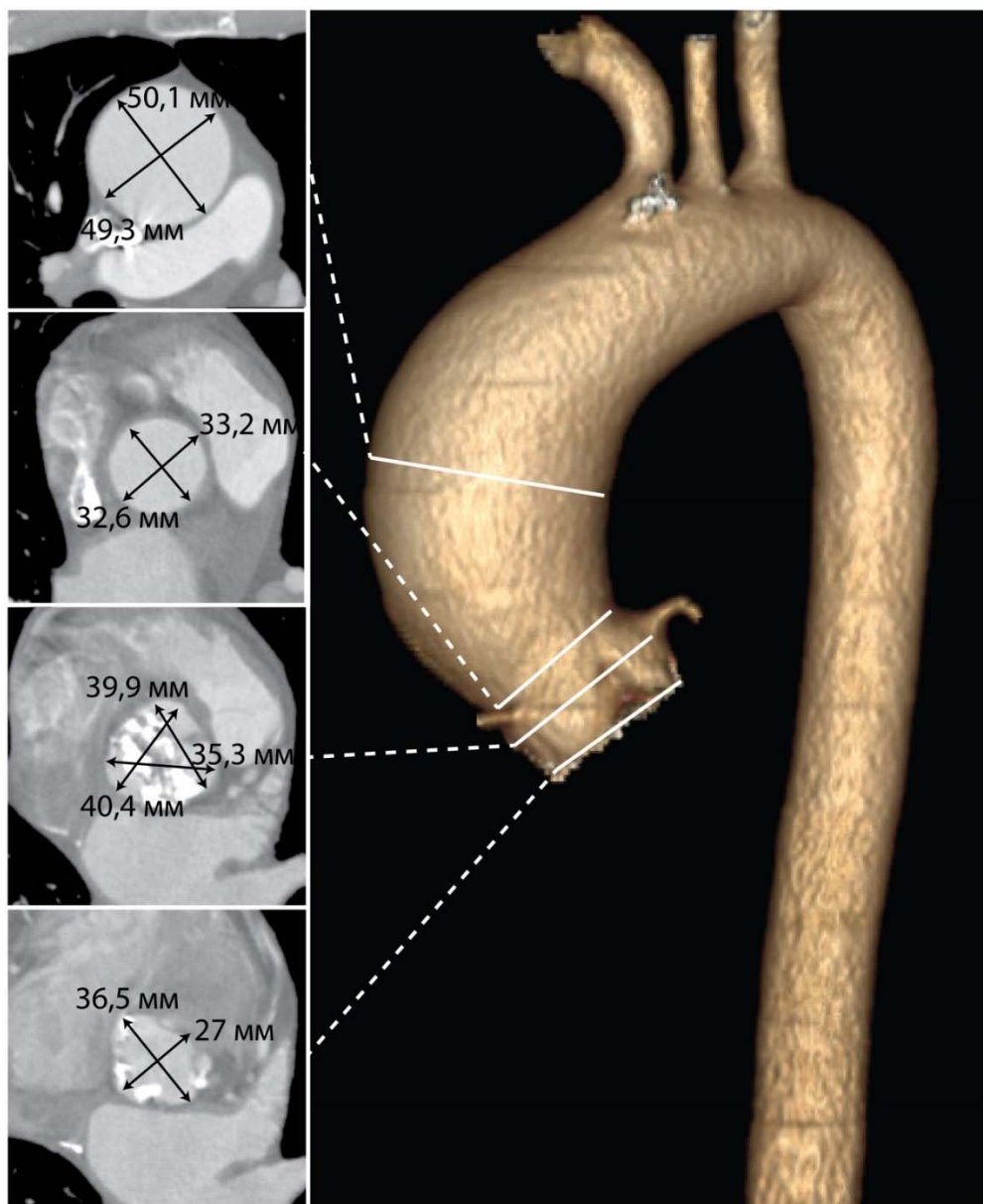


Рисунок 21 – Дооперационная трехмерная МСКТ-аортография пациента Б. Аневризма восходящего отдела аорты. Уровни измерений размеров аорты: фиброзное кольцо аортального клапана, синусы Вальсальвы, сино-тубулярное соединение, уровень бифуркации легочной артерии

Ближайший послеоперационный период протекал гладко. Пациент был экстубирован в первые сутки и затем переведен в общую палату. По данным послеоперационной эхокардиографии, выполненной на госпитальном этапе лечения, отмечено снижение пикового и среднего градиентов на протезе

аортального клапана до значений 25 и 11 мм рт. ст. соответственно. Максимальный размер аорты по данным МСКТ, выполненной перед выпиской пациента из стационара, составил: на уровне синусов Вальсальвы – 33 мм, на уровне сино-тубулярного соединения – 31 мм, на уровне бифуркации легочного ствола – 32 мм (рисунок 22).

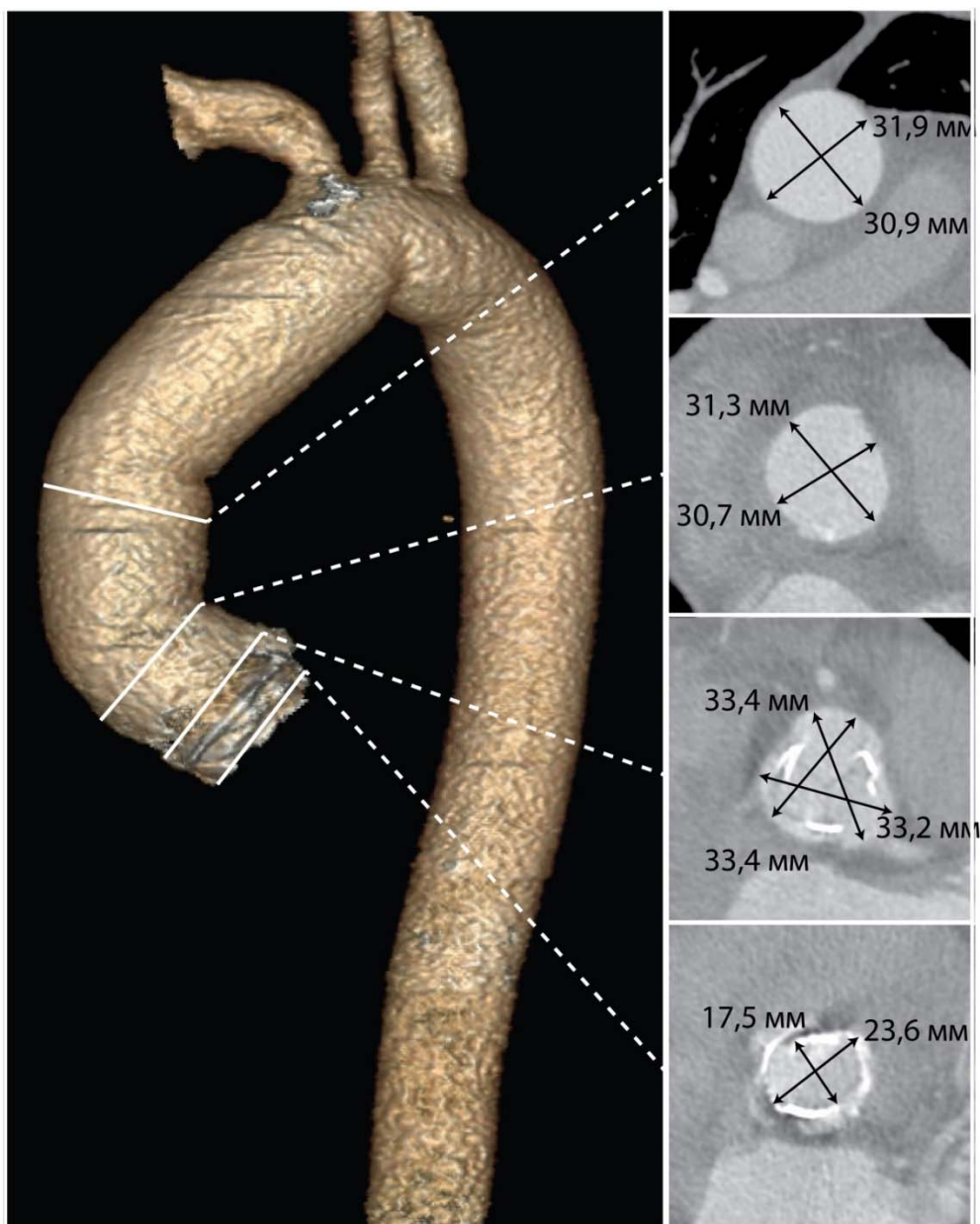


Рисунок 22 – Послеоперационная трехмерная МСКТ-аортография пациента Б. Состояние после протезирования аортального клапана и восходящего отдела аорты. Уровни измерений размеров аорты: фиброзное кольцо аортального клапана, синусы Вальсальвы, сино-тубулярное соединение, уровень бифуркации легочной артерии



Пациент был выписан из стационара в удовлетворительном состоянии на 17-е сутки с рекомендациями о необходимости контрольных визитов в стационар.

Согласно данным МСКТ, выполненной в отсроченном послеоперационном периоде, отмечается невыраженная тенденция к увеличению размеров нерезецированного корня аорты после одномоментного протезирования аортального клапана и восходящей аорты у пациента, имеющего исходно двустворчатый аортальный клапан и аневризму восходящей аорты (рисунок 23).




Рисунок 23 – Размеры синусов Вальсальвы по данным МСКТ-аортографии пациента Б., выполненной на разных сроках послеоперационного периода (аксиальные срезы): *а* – ранний послеоперационный период; *б* – 3 года после операции

Факт увеличения размеров корня аорты, продемонстрированный в клиническом примере, может являться одним из оснований продолжения наблюдения за пациентами в более долгосрочной перспективе с целью оценки течения послеоперационного периода.

### 4.3 Выживаемость и потребность в аортальных реоперациях у пациентов группы ТАК + АВА

Среднесрочная выживаемость пациентов со стенозом трехстворчатого аортального клапана сочетанного с аневризмой восходящей аорты в подгруппах 2а (недилатированный корень аорты) и 2б (дилатированный корень аорты) составила 100% ( $p=1,0$ ) (рисунок 24).

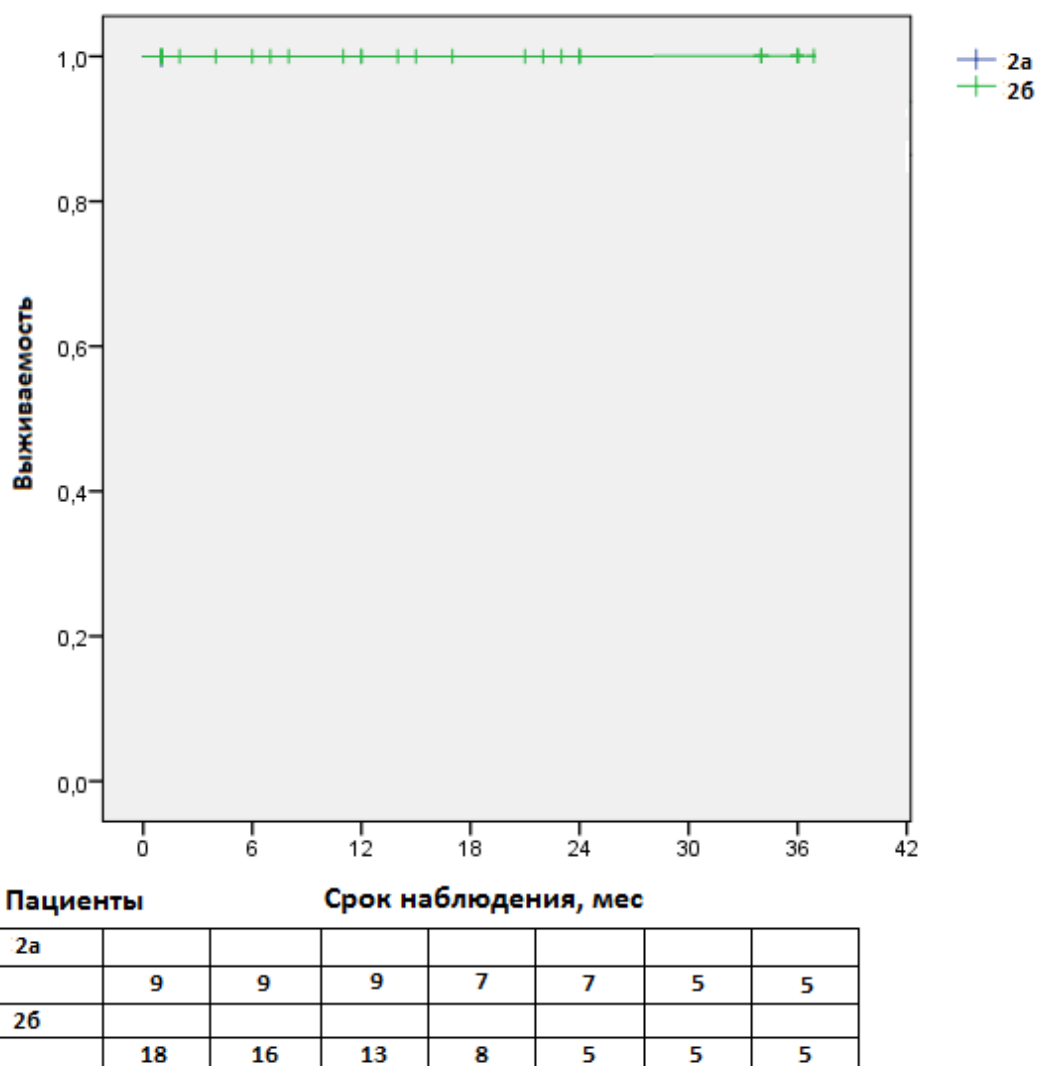


Рисунок 24 – Кривая выживаемости Kaplan–Meier в подгруппах с недилатированным (2а) и дилатированным (2б) корнем аорты у пациентов с трехстворчатым аортальным клапаном и аневризмой восходящей аорты

При этом свобода от реоперации на корне аорты и тубулярном отделе восходящей аорты в течение 36 месяцев наблюдения составила 100% в обеих подгруппах ( $p=1,0$ ) (рисунок 25).

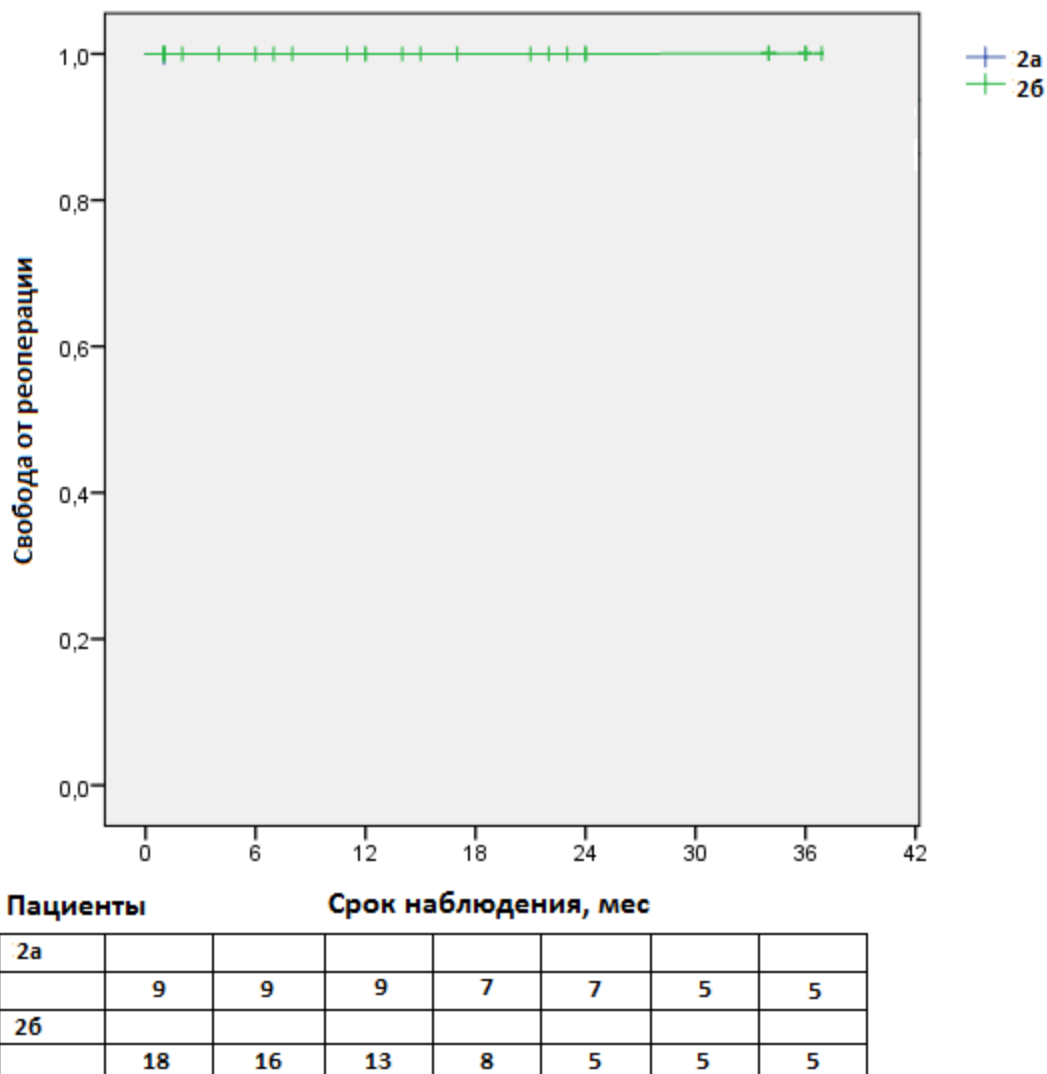


Рисунок 25 – Кривая свободы от реоперации Kaplan–Meier в подгруппах с недилатированным (2а) и дилатированным (2б) корнем аорты у пациентов с трехстворчатым аортальным клапаном и аневризмой восходящей аорты

### Клинический пример

Пациентка А., 56 лет, госпитализирована в кардиохирургическое отделение НИИ кардиологии для проведения планового хирургического лечения по поводу стеноза аортального клапана и аневризмы восходящей аорты.

Первичный диагноз был подтвержден в клинике с помощью эхокардиографии и МСКТ-аортографии. Согласно полученным данным у пациентки определялся стеноз двустворчатого аортального клапана с пиковым/средним градиентом – 85/41 мм рт. ст. Размер фиброзного кольца – 24 мм. Конечно-систолический объем левого желудочка составил 34 мм, конечно-диастолический объем – 98 мл, ФВ ЛЖ – 65%. Размер аорты на уровне синусов Вальсальвы составил 47 мм, на уровне сино-тубулярного соединения – 57 мм, на уровне бифуркации легочного ствола – 61 мм, проксимальнее брахиоцефального ствола – 42 мм. Далее размеры аорты не выходили за пределы нормальных значений (рисунок 26).

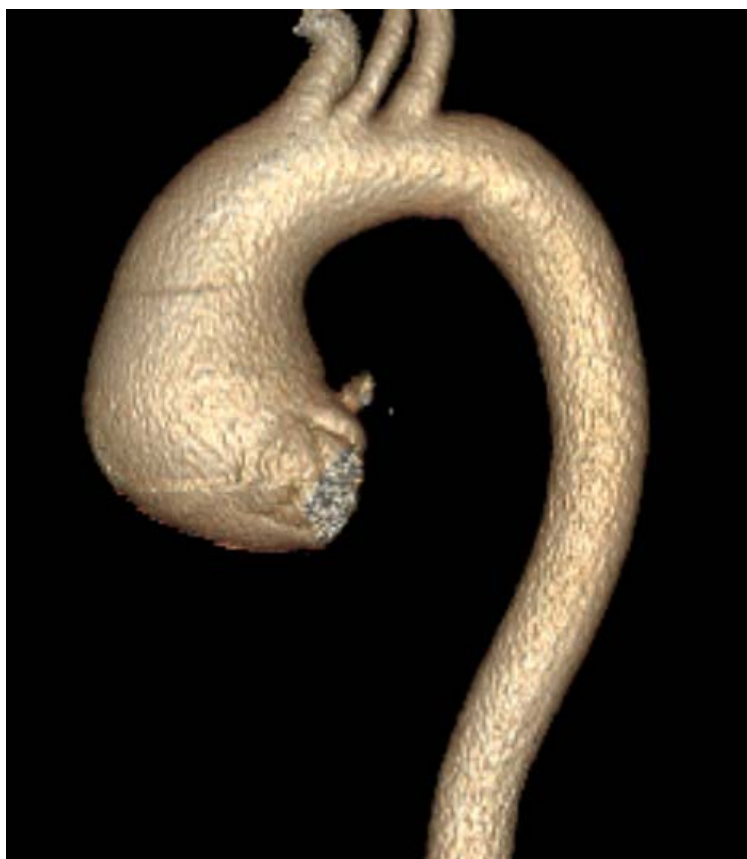

Рисунок 26 – Дооперационная МСКТ-аортография пациентки А., 56 лет.  
Трехмерная реконструкция, передняя проекция. Аневризма  
восходящего отдела аорты в сочетании со стенозом  
двустворчатого аортального клапана

Учитывая сочетанное поражение аортального клапана и восходящей аорты, пациентке было запланировано одномоментное протезирование аортального клапана и протезирование восходящего отдела и дуги аорты (hemiarch).

После выполнения срединной стернотомии канюлированы брахиоцефальный ствол, используя отдельный сосудистый протез диаметром 10 мм, и правое предсердие для проведения ИК.

После инициации ИК начато охлаждение тела пациентки до температуры 30 °С. После наложения зажима на аорту вскрыт ее просвет и проведена селективная кардиоплегия в устья коронарных артерий раствором «Кустодиол» в объеме 2000 мл.

При ревизии аортального клапана отмечен выраженный кальциноз створок и фиброзного кольца аортального клапана. Открытие створок практически отсутствует, отверстие не пропускает кончик пинцета. Аортальный клапан истинно двустворчатый (0 тип по классификации Sievers) (рисунки 27, 28).

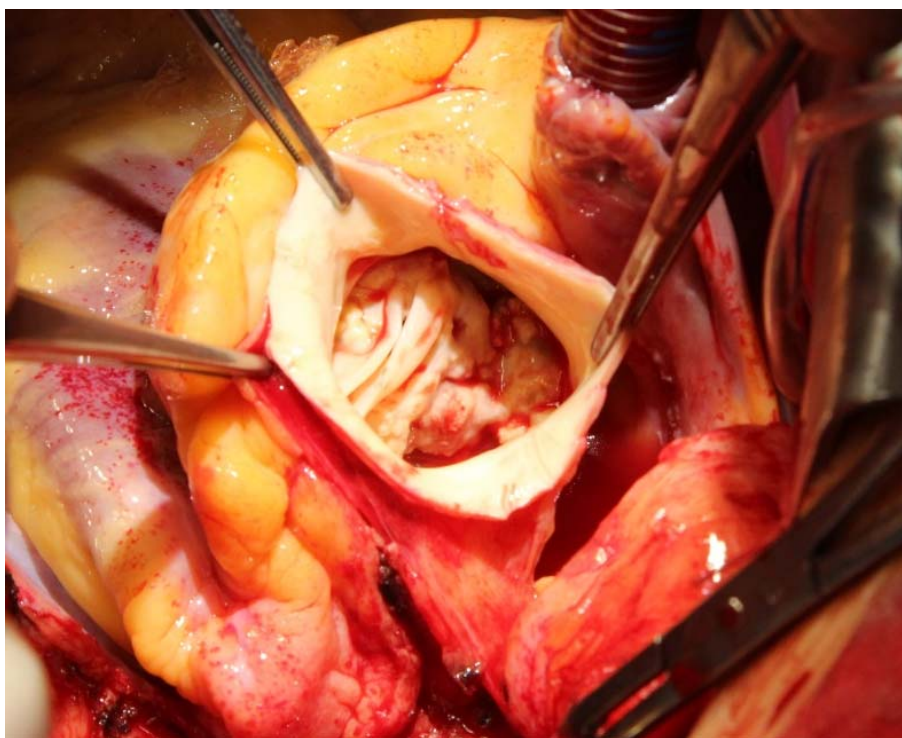


Рисунок 27 – Интраоперационная фотография. Восходящая аорта пересечена. Визуализирован корень аорты и кальцинированный двустворчатый аортальный клапан (0 тип по классификации Sievers)

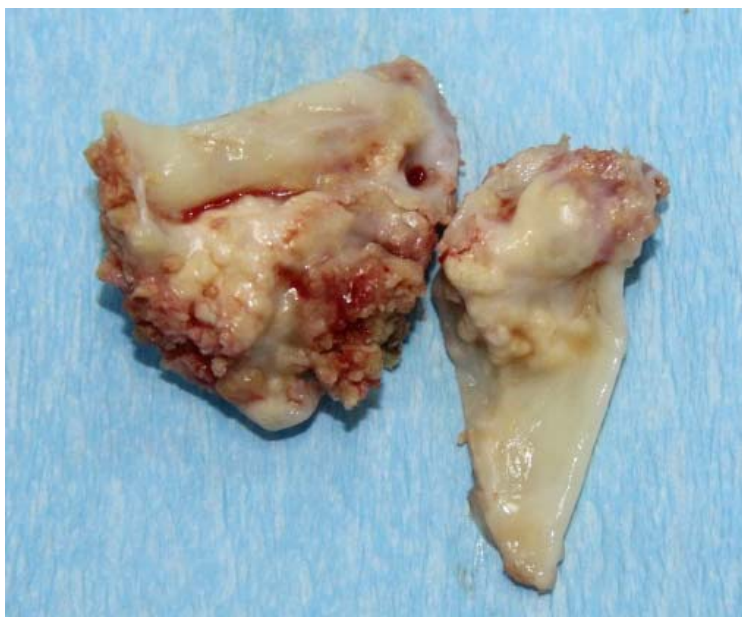

Рисунок 28 – Интраоперационная фотография. Иссеченные створки аортального клапана

По достижении целевой температуры начат циркуляторный арест с унилатеральной антеградной перфузией головного мозга. Резецирована тубулярная часть восходящей аорты и малая кривизна дуги аорты. Сформирован дистальный аортальный анастомоз между дугой аорты и аортальным протезом № 30 (hemiarh) (рисунок 29).

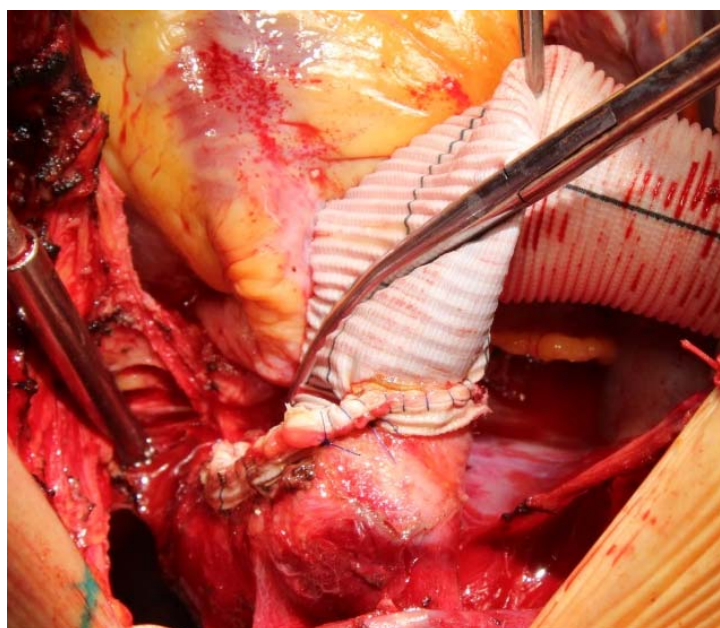


Рисунок 29 – Интраоперационная фотография. Резецирована восходящая аорта и малая кривизна дуги аорты. Сформирован дистальный аортальный анастомоз (hemiarh)

По его завершению после контроля гемостаза окончен период циркуляторного ареста, начато искусственное кровообращение с расчетной объемной скоростью перфузии с одновременным согреванием тела пациентки до температуры 36 °С.

После ревизии структур корня аорты отмечено выраженное расширение аорты на уровне сино-тубулярного соединения при умеренной равномерной дилатации синусов Вальсальвы. Принято решение о клапануносящей операции с сохранением корня аорты и формированием проксимального аортального анастомоза на уровне сино-тубулярного соединения. После иссечения створок аортального клапана выполнено протезирование аортального клапана механическим протезом «МедИнж» № 23, используя супраанулярную технику имплантации (рисунок 30).

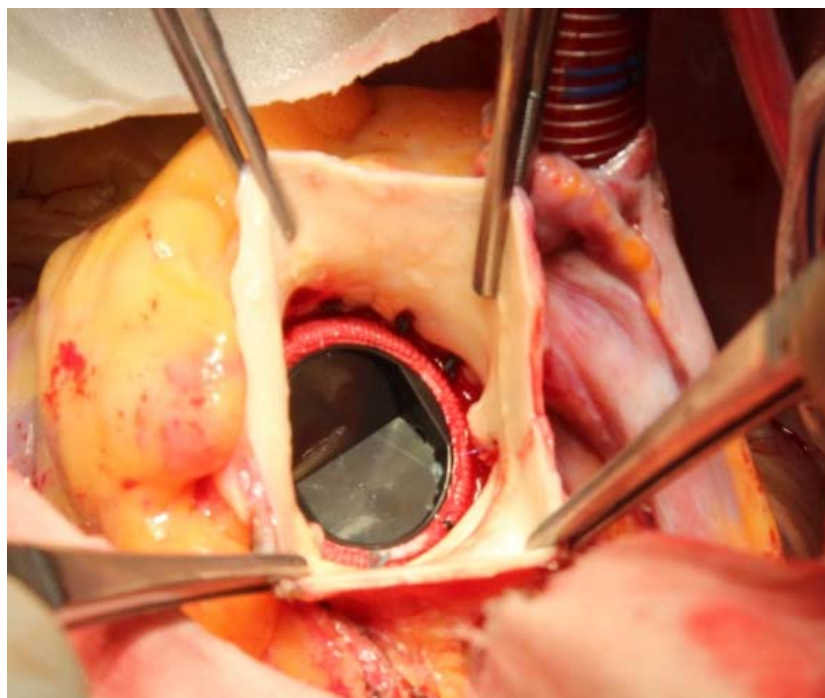


Рисунок 30 – Интраоперационная фотография. Механический протез аортального клапана «МедИнж» № 23 в аортальной позиции

По завершении имплантации протеза аортального клапана сформирован проксимальный аортальный анастомоз на уровне сино-тубулярного соединения

(рисунок 31). Конечный вид вмешательства на восходящей аорте и аортальном клапане изображен на рисунке 32.

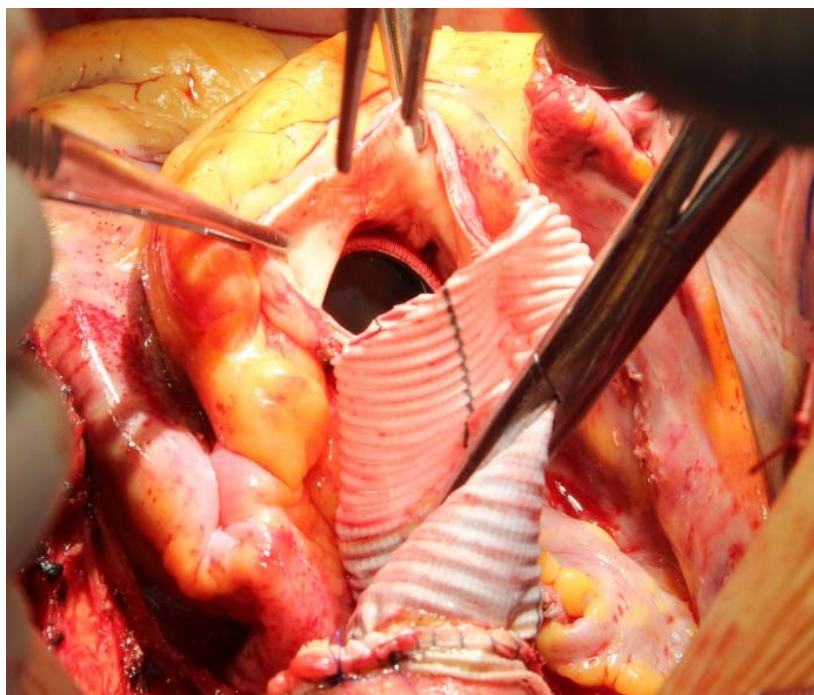


Рисунок 31 – Интраоперационная фотография. Формирование проксимального аортального анастомоза между аортальным протезом и аортой на уровне сино-тубулярного соединения

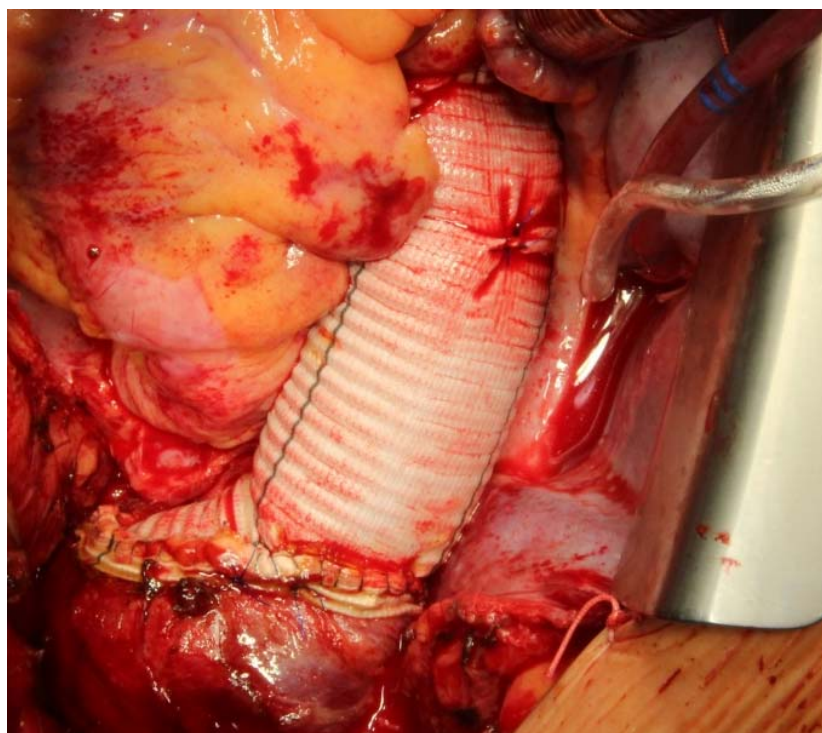


Рисунок 32 – Интраоперационная фотография. Конечный вид операции



Операция закончена дренированием перикарда, переднего средостения, левой плевральной полости и металлоостеосинтезом с послойным ушиванием раны груди. Продолжительность операции, искусственного кровообращения, сердечного и циркуляторного ареста составила 240, 95, 85 и 18 минут соответственно.

Ранний послеоперационный период протекал гладко, пациентка была экстубирована через 12 часов после операции без признаков неврологического дефицита. Кровотечения не было, по дренажам в течение суток отделилось до 800 мл серозно-геморрагической жидкости. Отсутствовала потребность в проведении заместительной почечной терапии.

Контрольная эхокардиография обнаружила удовлетворительную функцию протеза аортального клапана с трансклапанным пиковым/средним градиентом – 23/14 мм рт. ст. ФВ ЛЖ определялась на уровне 70%, КСО – 28 мл, КДО – 92 мл. По данным МСКТ-аортографии, выполненной в раннем послеоперационном периоде, было отмечено изменение размеров аорты: на уровне синусов Вальсальвы – 37 мм, на уровне сино-тубулярного соединения – 31 мм, на уровне бифуркации легочного ствола – 33 мм, проксимальнее брахиоцефального ствола – 29 мм (рисунок 33).

Пациентка выписана из стационара в удовлетворительном состоянии на 19-е сутки. В течение 3-летнего наблюдения пациентки пиковый/средний градиенты на протезе аортального клапана не превышал 26/15 мм рт. ст. Размер корня аорты составил 38 мм, на уровне дуги аорты – 30 мм.

Данный клинический пример демонстрирует удовлетворительный долгосрочный эффект после сочетанного протезирования восходящей аорты и двустворчатого аортального клапана как в отношении функции протеза аортального клапана, так и в отношении динамики размеров аорты проксимальнее (корень аорты) и дистальнее (дуга аорты) протезированного участка.

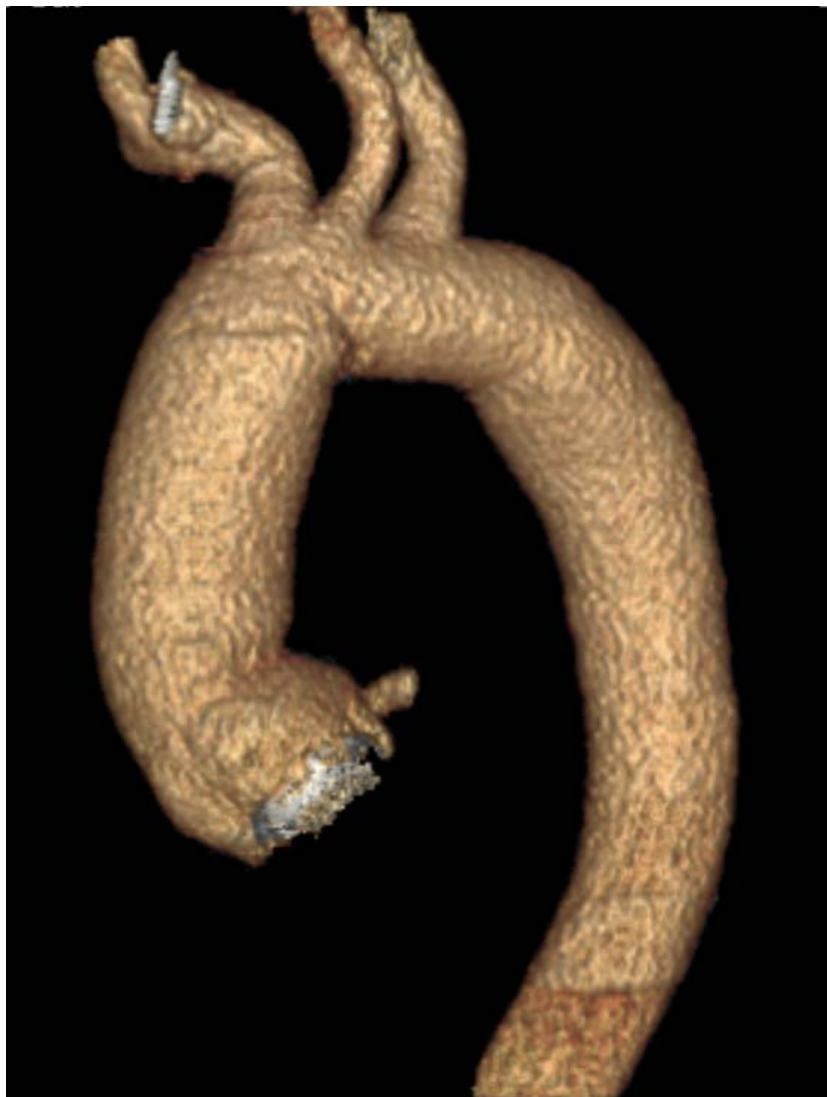

Рисунок 33 – Послеоперационная МСКТ-аортография пациентки А, 56 лет. Трехмерная реконструкция, передняя проекция. Протез восходящей аорты. Протез аортального клапана в аортальной позиции

#### **4.4 Изменения размеров корня аорты у пациентов группы ТАК + АВА**

Дооперационный размер недилатированного и дилатированного корня аорты у пациентов группы ТАК + АВА составил 38 [36; 39] мм и 46 [42; 48] мм соответственно ( $p < 0,001$ ).

В отличие от пациентов группы ДАК + АВА, в анализируемой группе наблюдали обратную динамику размеров синусов Вальсальвы. Так, в подгруппе 2а (недилатированный корень аорты) аортальный размер уменьшался

на  $1,0 \pm 0,5$  мм через 12 месяцев, дополнительно на  $0,2 \pm 0,1$  мм через 24 месяца и еще на  $0,5 \pm 0,1$  мм через 36 месяцев после хирургического вмешательства. Аналогично в подгруппе 2б (дилатированный корень аорты) также была выявлена тенденция к редукции размеров аорты на уровне синусов Вальсальвы: на  $1,7 \pm 0,9$  мм через 12 месяцев, еще на  $0,6 \pm 0,3$  мм через 24 месяца и на  $0,5 \pm 0,2$  мм через 36 месяцев после операции.

Таким образом, у пациентов группы ТАК + АВА скорость уменьшения размеров недилатированного и дилатированного корня аорты составила  $0,56 \pm 0,43$  мм/год и  $0,93 \pm 0,48$  мм/год соответственно ( $p=0,028$ ), что продемонстрировано на рисунке 34.

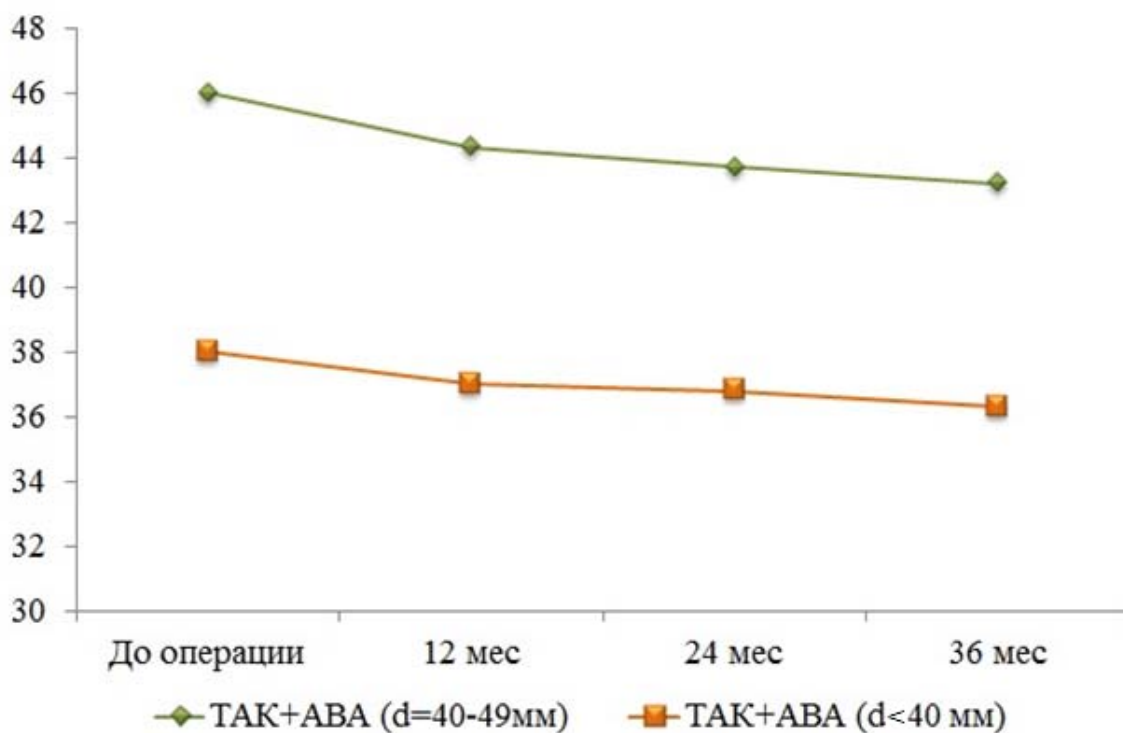


Рисунок 34 – Изменение размеров корня аорты в течение 36 месяцев наблюдения в подгруппах с недилатированным корнем аорты (оранжевая кривая) и дилатированным корнем аорты (зеленая кривая) у пациентов с трехстворчатым аортальным клапаном и аневризмой восходящей аорты

Также ни у одного пациента в среднесрочном периоде наблюдения (36 месяцев) не было достигнуто критериев аневризмы (негативное ремоделирование корня аорты).

### Клинический пример

Пациент П., 61 лет, поступил в стационар на хирургическое лечение с основным диагнозом: атеросклероз. Стеноз трехстворчатого аортального клапана. Аневризма восходящей аорты. Согласно данным трансторакальной эхокардиографии у пациента выявлен стеноз аортального клапана с пиковым градиентом 56 мм рт. ст., средний градиент – 39 мм рт. ст. (рисунок 35).

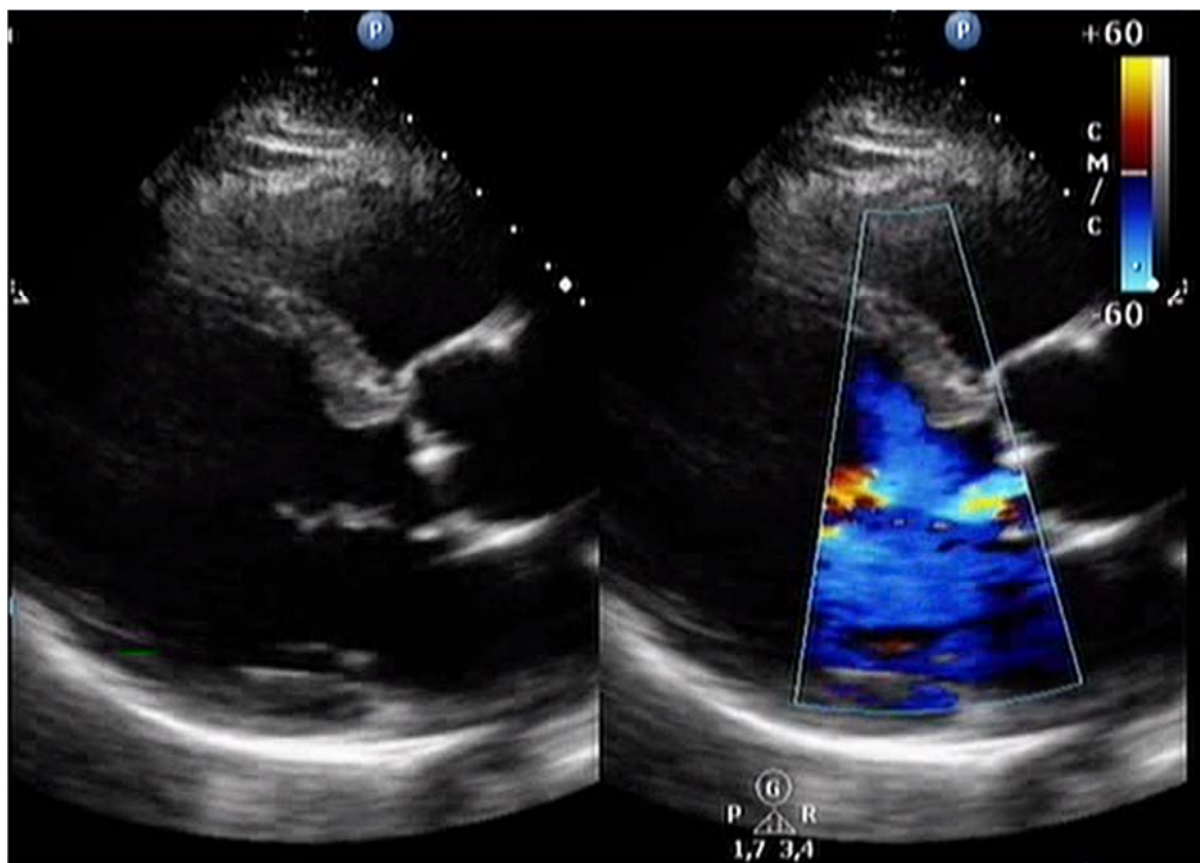


Рисунок 35 – Дооперационная эхокардиография пациента П.  
Трехстворчатый аортальный клапан. Стеноз аортального клапана.  
Аневризма восходящей аорты

Согласно данным МСКТ-аортографии максимальный размер аорты составил: на уровне синусов Вальсальвы – 40 мм, на уровне сино-тубулярного соединения – 42 мм, на уровне бифуркации легочного ствола – 54 мм (рисунок 36).

Принимая во внимание умеренный стеноз аортального клапана в сочетании с аневризмой восходящей аорты принято решение о проведении

одномоментного протезирования аортального клапана биологическим протезом «МедИнж-био» № 25 с протезированием восходящей аорты и дуги (hemiarch).

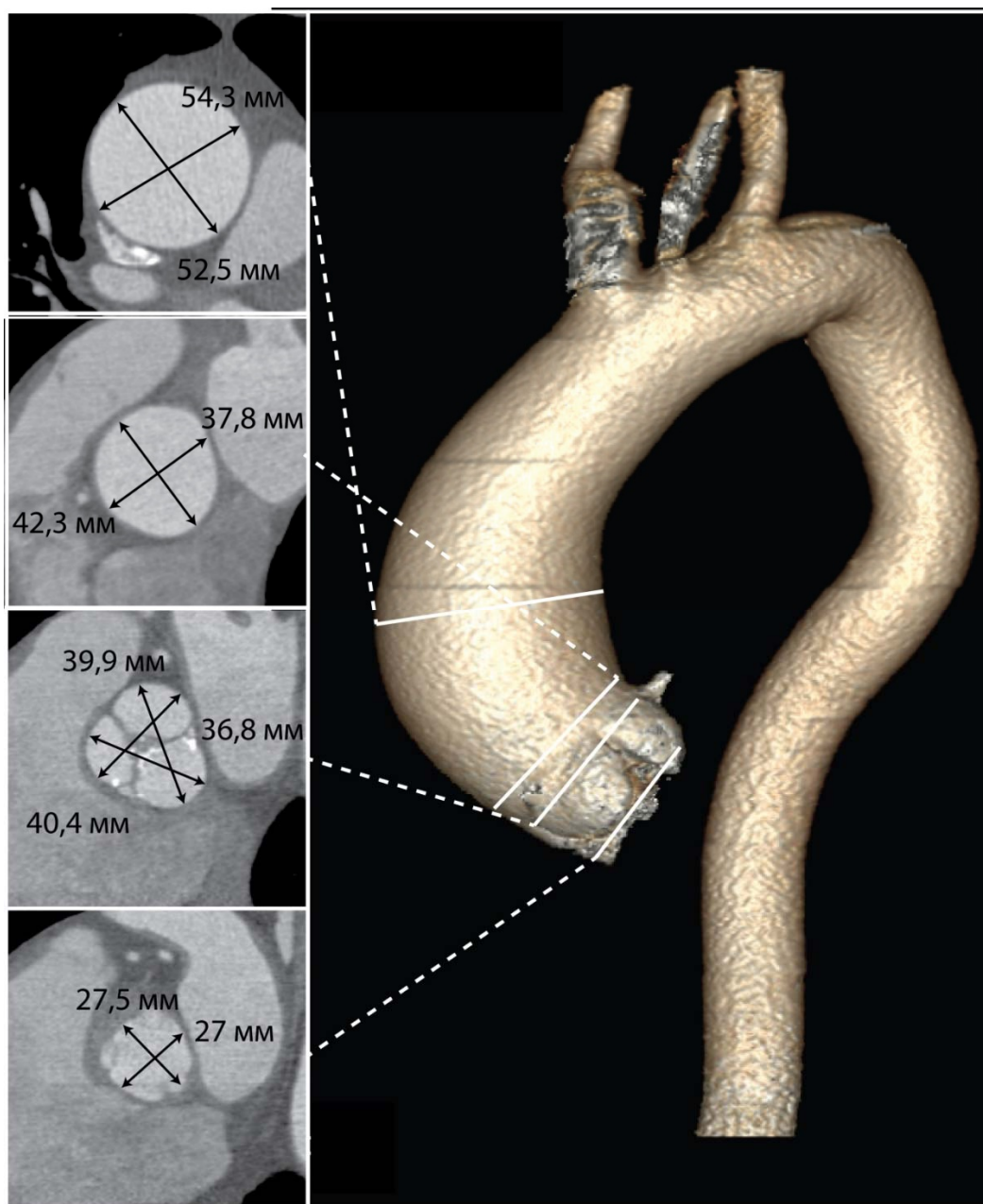


Рисунок 36 – Дооперационная трехмерная МСКТ-аортография пациента П. Аневризма восходящего отдела аорты. Уровни измерений размеров аорты: фиброзное кольцо аортального клапана, синусы Вальсальвы, сино-тубулярное соединение, уровень бифуркации легочной артерии

Ранний послеоперационный период протекал без осложнений. В первые сутки после операции пациент на фоне ясного сознания и удовлетворительного мышечного тонуса был экстубирован с последующим переводом в общую

палату. Результаты послеоперационной эхокардиографии выявили уменьшение снижения пикового и среднего градиентов на протезе аортального клапана до значений 27 и 14 мм рт. ст. соответственно. Максимальный размер аорты по данным послеоперационной МСКТ составил: на уровне синусов Вальсальвы – 40 мм, на уровне синотубулярного соединения – 31 мм, на уровне бифуркации легочного ствола – 34 мм (рисунок 37).

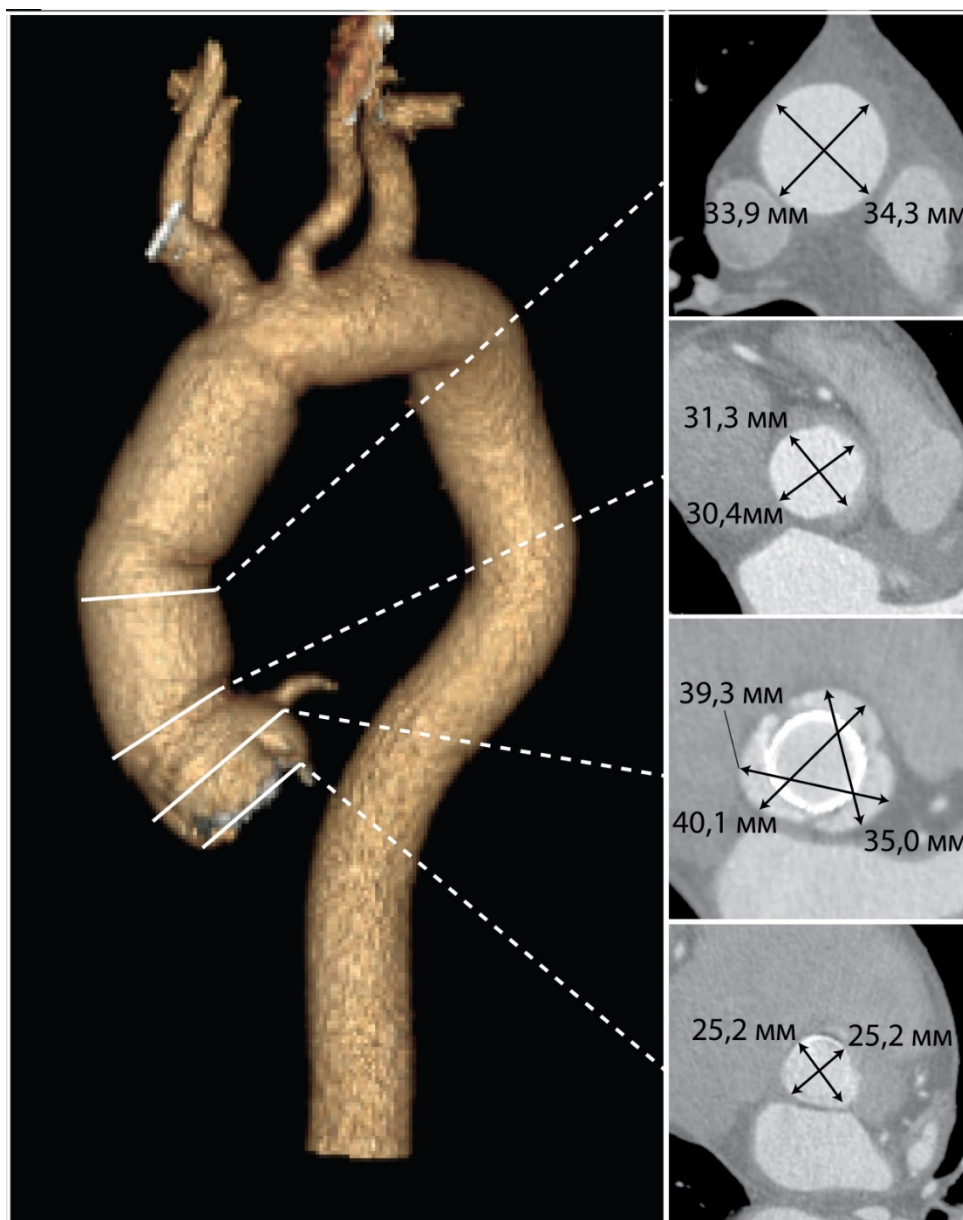


Рисунок 37 – Послеоперационная трехмерная МСКТ-аортография пациента П. Состояние после протезирования аортального клапана и восходящего отдела аорты. Уровни измерений размеров аорты: фиброзное кольцо аортального клапана, синусы Вальсальвы, сино-тубулярное соединение, уровень бифуркации легочной артерии

Пациент был выписан из стационара в удовлетворительном состоянии на 19-е сутки с рекомендациями регулярного наблюдения.

Согласно данным послеоперационной МСКТ отмечается уменьшение размеров аорты на уровне нерезецированных синусов Вальсальвы после одномоментной реконструктивной операции на восходящей аорте и аортальном клапане (рисунок 38).




Рисунок 38 – Размеры синусов Вальсальвы по данным МСКТ-аортографии пациента П., выполненной на разных сроках послеоперационного периода (аксиальные срезы): *а* – ранний послеоперационный период; *б* – 3 года после операции

Таким образом, несмотря на умеренное расширение корня аорты в сочетании с аневризмой восходящей аорты при наличии стеноза трехстворчатого аортального клапана, диагностированных на дооперационном этапе, после одномоментного протезирования аортального клапана и восходящей аорты без резекции синусов Вальсальвы в среднесрочном периоде наблюдения (36 месяцев) не только не наблюдается увеличение размеров корня аорты, а наоборот, регистрируется его уменьшение относительно предыдущих измерений.

#### **Вывод по главе 4**

Сохранение как недилатированного, так и дилатированного корня аорты в ходе сочетанного супракоронарного протезирования восходящей аорты и протезирования стенозированного аортального клапана не сопровождается увеличением летальности или потребности в реоперациях в течение 36 месяцев после операции у пациентов с различной конфигурацией аортального клапана. Ни у одного пациента не было достигнуто критериев негативного ремоделирования нерезецированного корня аорты.



## **ГЛАВА 5 АССОЦИАЦИЯ АНАТОМО-МОРФОЛОГИЧЕСКИХ ОСОБЕННОСТЕЙ АОРТЫ И АОРТАЛЬНОГО КЛАПАНА С МЕХАНОМЕТРИЧЕСКИМИ ХАРАКТЕРИСТИКАМИ АОРТАЛЬНОЙ СТЕНКИ**

Несмотря на актуальность проблемы развития аневризмы восходящей аорты и орто-ассоциированных осложнений, их причины изучены недостаточно. Предположительно, существует сложная взаимосвязь между антропометрическими данными, анатомо-морфологическими особенностями аорты и аортального клапана и механической прочностью аорты [119–121]. Однако на сегодняшний день практически отсутствуют исследования, посвященные изучению этих механизмов.

В настоящей главе приведен экспериментальный *ex vivo* анализ взаимосвязей между антропометрическими и анатомо-морфологическими признаками и такими механометрическими характеристиками стенки восходящей аорты, как предел прочности (характеризует механическую прочность аортальной стенки) и относительное удлинение (характеризует эластичность аортальной стенки) у пациентов с аневризмой восходящей аорты.

### **5.1 Анализ связи антропометрических данных и механометрических показателей стенки аневризмы восходящей аорты**

Результаты корреляционного анализа взаимосвязи механометрических показателей с возрастом пациентов, а также диаметром восходящей аорты, установленным по данным мультиспиральной компьютерной томографии, представлены в таблице 15.

Согласно результатам проведенного статистического анализа выявлена отрицательная корреляционная взаимосвязь между возрастом и пределом прочности стенки аневризмы восходящей аорты ( $r = -0,211$ ). Также установлена обратная связь между возрастом и относительным удлинением продольных

( $r = -0,565$ ) и циркулярных ( $r = -0,661$ ) образцов стенки аневризмы восходящей аорты.

Таблица 15 – Корреляционный анализ связи механометрических показателей с возрастом пациентов и диаметром восходящей аорты

Показатель	Возраст	Диаметр восходящей аорты
<b>Продольные образцы стенки аневризмы аорты</b>		
Предел прочности $\sigma_v$ , МПа	$r = -0,211$	$r = 0,574^*$
Относительное удлинение $\varepsilon$ , мм/мм · %	$r = -0,565^*$	$r = 0,387$
<b>Циркулярные образцы стенки аневризмы аорты</b>		
Предел прочности $\sigma_v$ , МПа	$r = 0,644^*$	$r = 0,421$
Относительное удлинение $\varepsilon$ , мм/мм · %	$r = -0,661^*$	$r = 0,251$
<i>Примечание.</i> $r$ – коэффициент корреляции Спирмена; * – статистически значимое различие.		

Такой показатель, как диаметр аорты, продемонстрировал умеренную корреляционную зависимость только с одним анализируемым показателем – пределом прочности продольных образцов стенки аневризмы восходящей аорты ( $r = 0,574$ ).

Сравнительный анализ механометрических показателей образцов стенки аневризмы восходящей аорты выявил сильную корреляцию между пределами прочности продольных и циркулярных образцов со значимым статистическим различием ( $r = 0,742$ ,  $p < 0,05$ ), а также между пределом прочности и относительным удлинением циркулярных ( $r = 0,824$ ,  $p < 0,05$ ) и продольных

образцов ( $r = 0,61$ ,  $p < 0,05$ ). Графическая интерпретация полученных данных корреляционного анализа представлена на рисунке 39.

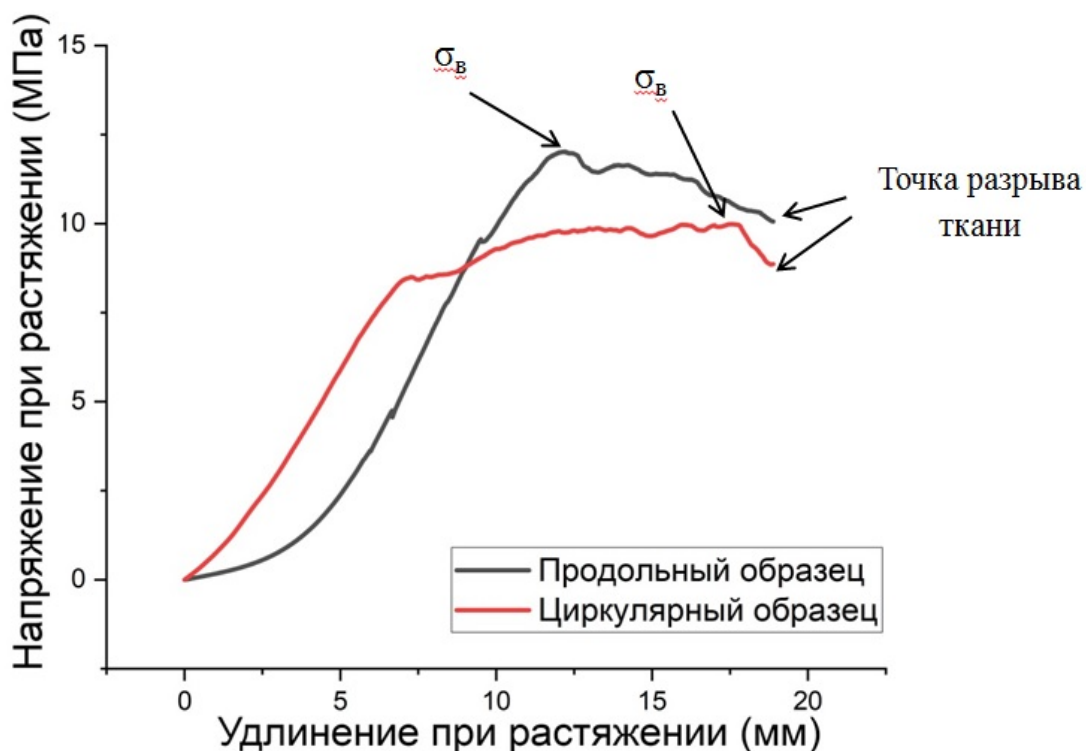


Рисунок 39 – Кривые, отражающие изменение длины продольных и циркулярных образцов стенки аневризмы восходящей аорты в зависимости от напряжения при растяжении (МПа). Указаны пределы прочности образцов ( $\sigma_B$ , МПа) и точки разрыва аортальной ткани

## 5.2 Сравнительный анализ анатомо-морфологических особенностей аорты/аортального клапана с механометрическими показателями аневризматически измененной стенки восходящей аорты

По результатам сравнения показателей механометрических показателей продольных и циркулярных образцов стенки восходящей аорты выявлены следующие закономерности.

Принимая во внимание факт более высокого риска негативного сценария при аневризмах восходящей аорты у пациентов женского пола [122], было

проанализировано влияние гендерных особенностей на механические и эластические свойства аортальной стенки (таблица 16).

Таблица 16 – Результаты сравнительного анализа механометрических показателей стенки аневризмы аорты у мужчин и женщин

Показатель	Мужчины	Женщины	Значение p
<b>Продольные образцы стенки аневризмы аорты</b>			
Предел прочности $\sigma_v$ , МПа	0,61 [0,45; 0,88]	0,69 [0,57; 0,70]	0,458
Относительное удлинение $\varepsilon$ , мм/мм · %	42 [34; 45]	45 [44; 56]	0,567
<b>Циркулярные образцы стенки аневризмы аорты</b>			
Предел прочности $\sigma_v$ , МПа	3,28 [2,47; 6,00]	4,16 [3,12; 5,1]	0,204
Относительное удлинение $\varepsilon$ , мм/мм · %	45 [39; 59]	43 [36; 65]	0,196

Предел прочности продольных и циркулярных образцов стенки аневризмы восходящей аорты у мужчин составил 0,61 [0,45; 0,88] и 3,28 [2,47; 6,00] МПа соответственно. У женщин данные значения достигли уровня 0,69 [0,57; 0,70] и 4,16 [3,12; 5,1] МПа. При этом ни один из изучаемых параметров не достиг порога статистической значимости.

Сопоставимым также было относительное удлинение продольных и циркулярных образцов стенки аневризмы восходящей аорты у пациентов обоих полов.

Кроме того, проанализированы значения механометрических показателей у пациентов с типичным строением супрааортальных сосудов и вариантной анатомией дуги аорты, а именно «бычьей дугой» (единный ствол для брахиоцефального ствола и левой общей сонной артерии). Разделение

обсуждаемых пациентов на указанные подгруппы обусловлено большей склонностью к развитию аневризм восходящей аорты у пациентов с аномалией строения сосудов дуги аорты относительно пациентов с нормальной анатомией дуги аорты [123].

Согласно полученным результатам механометрии, представленным в таблице 17, не было отмечено статистически значимых различий по показателю предела прочности (0,63 [0,53; 0,93] против 0,7 [0,45; 0,86] МПа,  $p=0,581$ ) и относительному удлинению (39 [34; 74] против 45 [40; 55] мм/мм  $\times$  %,  $p=0,426$ ) продольных образцов стенки аневризмы восходящей аорты у пациентов с вариантной и нормальной анатомией дуги аорты.

Таблица 17 – Результаты сравнительного анализа механометрических показателей стенки аневризмы аорты у пациентов с вариантной и нормальной анатомией сосудов дуги аорты

<b>Показатель</b>	<b>Вариантная анатомия дуги аорты</b>	<b>Нормальная анатомия сосудов дуги аорты</b>	<b>Значение p</b>
<b>Продольные образцы стенки аневризмы аорты</b>			
Предел прочности $\sigma_b$ , МПа	0,63 [0,53; 0,93]	0,7 [0,45; 0,86]	0,581
Относительное удлинение $\epsilon$ , мм/мм $\cdot$ %	39 [34; 74]	45 [40; 55]	0,426
<b>Циркулярные образцы стенки аневризмы аорты</b>			
Предел прочности $\sigma_b$ , МПа	4,56 [2,63; 11,89]	4,12 [2,65; 5,14]	0,312
Относительное удлинение $\epsilon$ , мм/мм $\cdot$ %	57 [42; 80]	43 [35; 55]	0,093

При этом анализ циркулярных образцов аортальной стенки аневризмы восходящей аорты обнаружил более высокие показатели предела прочности у пациентов с вариантной анатомией сосудов дуги аорты относительно лиц с нормальной анатомией (4,56 [2,63; 11,89] против 4,12 [2,65; 5,14] МПа,  $p=0,312$ ). Кроме того, было отмечено увеличение значений относительного удлинения в подгруппе с вариантной анатомией супрааортальных сосудов (57 [42; 80] против 43 [35; 55] мм/мм · %,  $p=0,093$ ). Тем не менее стоит отметить, что сравнительный анализ не выявил статистически значимых различий по анализируемым признакам.

Проведенный анализ результатов механометрии стенки аневризмы восходящей аорты у пациентов с двустворчатым и трехстворчатым аортальным клапаном выявил следующие особенности (таблица 18).

Таблица 18 – Результаты сравнительного анализа механометрических показателей стенки аневризмы аорты у пациентов с двустворчатым и трехстворчатым аортальным клапаном

Показатель	Двустворчатый аортальный клапан	Трехстворчатый аортальный клапан	Значение $p$
<b>Продольные образцы стенки аневризмы аорты</b>			
Предел прочности $\sigma_b$ , МПа	0,88 [0,70; 1,00]	0,61 [0,45; 0,7]	0,307
Относительное удлинение $\varepsilon$ , мм/мм · %	57 [53; 71]	42 [33; 45]	0,006
<b>Циркулярные образцы стенки аневризмы аорты</b>			
Предел прочности $\sigma_b$ , МПа	5,41 [5,18; 8,73]	3,28 [2,47; 4,82]	0,097
Относительное удлинение $\varepsilon$ , мм/мм · %	59 [51; 29]	43 [36; 48]	0,082

Было выявлено, что при сопоставимых значениях предела прочности продольных образцов аневризматически измененной аортальной ткани у пациентов с двустворчатым и трехстворчатым аортальным клапаном (0,88 [0,70; 1,00] против 0,61 [0,45; 0,7] МПа,  $p=0,307$ ), относительное удлинение продольных образцов ткани имело статистически значимое различие между рассматриваемыми подгруппами пациентов (57 [53; 71] против 42 [33; 45] мм/мм · %),  $p=0,006$ ).

При этом в циркулярных образцах статистически значимой закономерности выявлено не было. Однако стоит отметить, что наблюдалась тенденция, схожая с продольными образцами. У пациентов с двустворчатым и трехстворчатым аортальным клапаном значения предела прочности аортальной ткани были выше (5,41 [5,18; 8,73] против 3,28 [2,47; 4,82] МПа,  $p=0,097$ ) как и показатели относительного удлинения аневризматически измененной стенки восходящей аорты (59 [51; 29] против 43 [36; 48],  $p=0,082$ ).

### **Вывод по главе 5**

Экспериментальный анализ выявил, что механометрические показатели образцов аневризматически измененной стенки восходящей аорты, характеризующие прочность и эластичность ткани, ассоциированы с возрастом больного, а также максимальным диаметром сосуда. У больных аневризмой восходящей аорты с двустворчатым аортальным клапаном по сравнению с пациентами с трехстворчатым клапаном определяются более высокие значения эластичности аортальной ткани одновременно с отсутствием различий по показателям ее механической прочности.

## ГЛАВА 6 ОБСУЖДЕНИЕ РЕЗУЛЬТАТОВ

Лечение аневризм восходящей аорты как наиболее частой патологии грудного отдела аорты является актуальной проблемой вследствие высокого риска развития жизнеугрожающих осложнений, таких как расслоение или разрыв аорты [1, 2].

Согласно данным литературы у ряда пациентов наблюдается сочетание аневризмы восходящей аорты со стенозом как двустворчатого, так и трехстворчатого аортального клапана, что увеличивает риск возникновения аортальных и клапан-связанных осложнений при отсутствии оперативного вмешательства [7–10].

Несмотря на возрастающее количество публикаций, проблема хирургического лечения аневризмы восходящей аорты в сочетании со стенозом двустворчатого и трехстворчатого аортальных клапанов до сих пор изучена в недостаточной степени и остается крайне дискуссионной. Целый ряд вопросов требует дополнительного обсуждения, в числе которых ранние и отсроченные результаты сочетанного хирургического вмешательства на восходящей аорте и аортальном клапане у пациентов с ДАК и ТАК [22].

Кроме того, стоит подчеркнуть необходимость изучения динамики размеров нерезецированного корня аорты после хирургического лечения у пациентов с двустворчатым и трехстворчатым аортальным клапаном ввиду возможной дальнейшей дилатации нереконструированного сегмента аорты, а также вероятностью развития аорто-ассоциированных осложнений в отдаленном послеоперационном периоде. Учитывая несовершенство критерия размера аорты в отношении состояния аортальной стенки, выполнение биомеханических тестов может помочь более детально изучить характеристики аневризматически измененной стенки аорты у пациентов со стенозом двустворчатого и трехстворчатого аортального клапана.

С целью решения этих задач было проведено одноцентровое ретроспективное исследование, которое включило 102 пациента со стенозом



ДАК и ТАК в сочетании с АВА, которым было проведено сочетанное супракоронарное протезирование с протезированием аортального клапана.

Проведенный в работе сравнительный анализ ранних результатов у пациентов в группах ДАК+АВА и ТАК+АВА не выявил статистически значимых различий по частоте необратимых (1,3% против 0,  $p=0,670$ ) и обратимых (2,7% против 3,7%,  $p=0,812$ ) неврологических нарушений, дыхательной недостаточности (2,7% против 3,7%,  $p=0,812$ ), острого повреждения почек (2,7% против 0,  $p=0,484$ ), а также реопераций по поводу кровотечения (1,3% против 0,  $p=0,670$ ) и госпитальной летальности. Однако результаты сочетанной операции на восходящей аорте и аортальном клапане, опубликованные Milewski R.K. et al. [108], отличаются от данных, полученных в настоящем диссертационном исследовании. Так, в раннем послеоперационном периоде авторы отметили развитие инсульта у пациентов с ТАК+АВА (1,3%), при этом у пациентов с ДАК+АВА данное осложнение отсутствовало. Также авторы сообщили о статистически большей частоте дыхательной недостаточности у пациентов с ТАК+АВА относительно больных с ДАК+АВА (28,7% против 10,6%,  $p<0,001$ ). Стоит отметить, что госпитальная летальность в группе пациентов с трехстворчатым аортальным клапаном также была выше, чем у пациентов с двустворчатым аортальным клапаном (5,2% против 1,6%,  $p=0,033$ ). Напротив, в исследовании Girdauskas E. et al. [65] было продемонстрировано, что в раннем послеоперационном периоде у пациентов с ТАК не было отмечено осложнений, при этом в группе пациентов с ДАК частота инсультов и госпитальная летальность после сочетанного протезирования восходящей аорты и аортального клапана составили 2,1% и 0,5% соответственно.

Анализируя данные литературы, стоит отметить, что одномоментное протезирование аорты и двустворчатого аортального клапана является обоснованным хирургическим подходом, учитывая природу формирования АВА у этих пациентов [98, 104, 122]. Одним из аргументов в пользу данной тактики могут быть данные Russo C.F. et al. [124], которые указывают на то, что после изолированного протезирования двустворчатого аортального клапана в

отдаленные сроки у значимого количества пациентов (до 30%) имеется потребность в реоперациях по поводу аорто-ассоциированных осложнений (аневризма, расслоение или разрыв аорты). В то же время в отношении трехстворчатого аортального клапана тактика сочетанного протезирования восходящей аорты и стенозированного аортального клапана недостаточно обоснована. Некоторые авторы полагают, что такие негативные факторы комплексного подхода у этой категории пациентов, как возраст, коморбидный статус, высокие градации артериальной гипертензии снижают эффективность обсуждаемой хирургической стратегии [125, 126].

Одновременно с этим опубликованы данные, что сочетанное вмешательство при стенозе трикуспидального аортального клапана и аневризме восходящей аорты ассоциировано с удовлетворительными непосредственными клиническими результатами, не утяжеляя исход хирургического лечения. Так, Белов Ю.В. и соавт. [98], сопоставив результаты изолированного протезирования ТАК с сочетанным протезированием АоК и восходящей аорты, пришли к выводу, что некоторое увеличение продолжительности операции, объема кровопотери и длительности искусственного кровообращения статистически значимо не влияют на течение раннего послеоперационного периода у этих пациентов. Отсутствие дополнительных рисков летальности в ранней и среднесрочной перспективе после протезирования аортального клапана даже в сочетании с расширенной резекцией восходящей аорты (hemiarh) было продемонстрировано другой группой исследователей [99, 127].

По данным ряда публикаций, отдаленные результаты одномоментного супракоронарного протезирования восходящей аорты и аортального клапана также могут быть расценены как удовлетворительные. Так, Peterss S. et al. [99], проанализировав течение послеоперационного периода сроком до 5 лет, отметили высокий уровень выживаемости пациентов:  $98,8 \pm 1,2\%$  через 1 год и  $92,8 \pm 3,1\%$  через 5 лет после вмешательства. При этом авторы не наблюдали различий у пациентов с изолированным протезированием аортального клапана по сравнению с больными с сочетанным вмешательством на аортальном клапане

и восходящей аорте как в отношении поздних осложнений (эндокардит, неврологический дефицит), так и в отношении хирургических вмешательств (репротезирование аортального клапана, имплантация кардиовертера–дефибриллятора). Аналогично Milewski R. et al. [108] проследили судьбу пациентов в течение 10 лет после сочетанного хирургического вмешательства по поводу аневризмы восходящей аорты и стеноза двустворчатого и трехстворчатого аортального клапана. Согласно их данным не было отмечено статистически значимых различий по уровню выживаемости и свободе от повторных аортальных или клапанных вмешательств у обсуждаемых пациентов.

Принимая во внимание материалы современных публикаций, следует отметить, что результаты диссертационной работы согласуются с данными мировой литературы. Так, показатель выживаемости оперированных пациентов находился на уровне не ниже 95% без статистически значимых различий между группами ДАК+АВА и ТАК+АВА. А свобода от реопераций составила 100% среди анализируемых групп пациентов. Таким образом, можно констатировать, что стратегия сочетанного супракоронарного протезирования восходящей аорты и аортального клапана характеризуется удовлетворительными долгосрочными результатами вне зависимости от морфологии аортального клапана.

Одной из положительных сторон супракоронарного протезирования восходящей аорты в сочетании с протезированием аортального клапана считается «рациональная радикальность» вмешательства. Так, в ходе операции иссекается бóльшая часть восходящей аорты, при этом корень аорты остается нерезецированным. С одной стороны, такой подход сокращает объем вмешательства, снижает риски операции, с другой стороны, сохраняются риски редилатации этого сегмента аорты, особенно у пациентов с исходно расширенными синусами Вальсальвы, а также у пациентов с ДАК. Таким образом, вопрос объема резекции аорты, касающийся необходимости протезирования корня аорты у обсуждаемых пациентов, до настоящего времени остается дискуссионным.

Существует мнение, что двустворчатый аортальный клапан эмбриологически ассоциирован с восходящей аортой, поэтому может оказывать влияние, в том числе негативное, на аортальную стенку не только тубулярной части восходящего отдела, но и корня аорты [128]. Существуют данные, свидетельствующие о высокой частоте дилатации нерезецированного корня аорты после вмешательств на восходящем отделе аорты в отсроченном послеоперационном периоде у пациентов с ДАК. Клиническое значение данного обстоятельства состоит в провокации негативных аорто-ассоциированных событий [129, 130]. С учетом этого ряд авторов указывают на целесообразность выполнения максимально радикальной процедуры, включающей не только протезирование аортального клапана и восходящего отдела, но также и корня аорты, особенно у пациентов с двустворчатым аортальным клапаном [129, 131]. Одним из обоснований подобной хирургической тактики являются результаты Salihi et al. [132], которые демонстрируют более быстрое увеличение размеров корня аорты у пациентов с ДАК по сравнению с пациентами с ТАК ( $p=0,01$ ). Regeer et al. [133] предположили, что непосредственной причиной расширения корня аорты у этих пациентов является измененная внутриаортальная гемодинамика, обусловленная анатомией двустворчатого аортального клапана. В то же время другая группа ученых на основании собственных результатов пришла к выводу, что ДАК не увеличивает частоту аорто-ассоциированных событий по сравнению с ТАК ( $p=0,758$ ) [134].

В связи с лимитированным объемом опубликованных сравнительных исследований, посвященных оценке динамики размеров недилатированного и дилатированного корня аорты при аневризме восходящей аорты, сочетанного со стенозом аортального клапана, до сих пор отсутствует истинное понимание масштаба обсуждаемой проблемы. Учитывая данный факт, одной из задач диссертационной работы явился анализ динамики размеров корня аорты с учетом морфологии аортального клапана после одномоментного супракоронарного протезирования восходящей аорты и аортального клапана. Были сформированы дополнительные подгруппы в зависимости от дилатации

корня аорты, которая определяется при размере аорты более 40 мм [104]. Принимая этот факт во внимание, данный критерий был выбран в качестве разделительного межподгруппового порога.

Проведенный в диссертации анализ выявил умеренный темп увеличения как недилатированного, так и дилатированного корня аорты в сроки до 3 лет у пациентов с двустворчатым аортальным клапаном. При этом у пациентов с трехстворчатым аортальным клапаном было выявлено уменьшение размеров недилатированного и дилатированного корня аорты в течение этого же периода наблюдения. Сопоставляя полученные данные и сведения литературы, следует отметить, что результаты диссертационной работы не выходят за рамки общемировой тенденции. Так, согласно работе Peterss S. et al. [135] отмечается слабый прирост размеров синусов Вальсальвы после операции вне зависимости от морфологии клапана, составляющий в среднем 0,41 мм/год (диапазон 0,27–0,51 мм в год). Более того, Milewski R.K. et al. [108] не выявили статистически значимого увеличения корня аорты у пациентов с двустворчатой и трехстворчатой конфигурацией аортального клапана. Напротив, Vendramin I. et al. [104] отметили уменьшение размеров корня аорты в послеоперационном периоде у пациентов с двустворчатым аортальным клапаном.

Одним из объяснений феномена относительной «стабилизации» или даже регрессии размеров синусов Вальсальвы может быть нормализация гемодинамического воздействия на стенку аорты после протезирования аортального клапана, являющегося причиной турбулентного потока крови. Предполагается, что после операции поток крови становится ламинарным, а зона синусов Вальсальвы перестает быть скомпрометированным участком аортальной стенки [49]. Это, в свою очередь, оказывает влияние на послеоперационный темп роста размеров синусов Вальсальвы. Согласно расчетам Peterss S. et al. [135], данная скорость увеличения корня аорты до критерия аневризмы (50 мм) позволяет ожидать повторное вмешательство не ранее, чем через 29 лет.

Таким образом, сохранение синусов Вальсальвы не сопровождается критическим увеличением размеров корня аорты в среднесрочной перспективе. В свою очередь это положительно отражается на клинических результатах – уровне выживаемости и свободе от аортальных реопераций. Так, по данным диссертационной работы свобода от реопераций составила 100% в каждой из подгрупп пациентов при уровне выживаемости 95–100%, что согласуется с данными литературы [135].

В настоящее время основным критерием для принятия решения о необходимости оперативного вмешательства у пациентов с АВА является размер сосуда и скорость его увеличения [13, 118]. Основанием для такого подхода является закон Лапласа, в соответствии с которым циркулярная нагрузка зависит от радиуса аорты и давления, оказываемого на ее стенку [136, 137]. В то же время данное утверждение не учитывает механобиологических свойств аортальной ткани и поэтому значимое количество случаев аорто-ассоциированных событий (разрыв, расслоение) развивается у пациентов с размером аорты, не достигшим критериев аневризмы и даже дилатации [138, 139]. Однако ассоциация клинических и прямых механометрических показателей у больных с АВА на сегодняшний день практически не исследована. Между тем выявление таких взаимосвязей может способствовать лучшему пониманию патогенеза заболевания, улучшению стратификации риска больных с аневризмами восходящей аорты и оптимизации принятия клинических решений.

В данной работе был впервые проведен *ex vivo* анализ механобиологических свойств аортальной ткани у обсуждаемых пациентов с целью оценки прочностных и эластических характеристик стенки аорты. В ходе эксперимента определена прямая корреляционная связь между диаметром аорты и пределом прочности стенки. Это может свидетельствовать о том, что аортальный диаметр, несомненно, представляет собой компонент, влияющий на предрасположенность сосуда к разрыву. Однако это не единственный параметр, ассоциированный с качеством стенки восходящей аорты. Другим фактором, обуславливающим снижение прочности и эластичности аортальной стенки,

является возраст, что было доказано как в клинических, так и в экспериментальных исследованиях [140]. Полученные результаты также согласуются с данными, опубликованными ранее, и демонстрируют наличие отрицательной корреляционной взаимосвязи между механометрическими характеристиками образцов аортальной стенки и возрастом пациента.

В настоящее время ведется поиск предикторов риска аортоассоциированных осложнений у больных с аортопатиями, к числу которых относятся пол больного, анатомические особенности сосудов дуги аорты и аортального клапана. Однако их значимость по результатам клинических исследований до сих пор не доказана [136]. В данной работе не было выявлено статистически значимых различий по механометрическим характеристикам образцов аневризматически измененной аортальной стенки у обсуждаемых пациентов, разделенных по полу и особенностям анатомии супрааортальных сосудов.

Пациенты с двустворчатым аортальным клапаном представляют собой группу, разнородную по фенотипу клапана, этиологии и патогенезу развития заболевания [137, 141]. К настоящему времени установлена четкая взаимосвязь между ДАК и АВА. Риск развития осложнений, ассоциированных с дилатацией сосуда, в данной субпопуляции значимо повышен [137, 141]. Показано, что для аортопатии при двустворчатом аортальном клапане характерны эластическая фрагментация, истончение эластических пластинок и гладкой мускулатуры увеличенное расстояние между эластическими волокнами [141, 142]. Анализ полученных в диссертационной работе результатов выявил статистически значимые различия между пациентами с двустворчатым и трехстворчатым аортальным клапаном по относительному удлинению образцов аортальной стенки – показателю, характеризующему эластичность сосудистой стенки в продольном направлении. При этом механическая прочность ткани в указанных подгруппах пациентов не различалась. Таким, образом, результаты исследования, в частности более высокие показатели относительного удлинения аортальной стенки при заданной нагрузке у пациентов с ДАК, согласуются с

опубликованными ранее данными. В то же время вопрос о влиянии различных факторов (морфология, гемодинамика, молекулярные механизмы) на прогрессирование или разрыв аневризм восходящей аорты у пациентов с двустворчатым аортальным клапаном остается открытым, а гипотеза о саморегуляции механохимического гомеостаза аортальной ткани требует дальнейшего исследования. Более того, в литературе обсуждается способность интрамуральных клеток аорты воспринимать изменения своего химико-механического окружения и реагировать на них повышением синтеза или утилизации белков, встроенных во внеклеточный матрикс, что обеспечивает необходимый баланс эластичности и прочности сосуда [136]. Однако механизмы такого реагирования и механобиология восходящей аорты в настоящее время практически не изучены. Учитывая эти данные, дальнейшая работа в данном направлении поможет в определении тактики и стратегии у пациентов с аневризмами восходящей аорты, в том числе сочетанных со стенозом АоК.

### **ОГРАНИЧЕНИЯ ИССЛЕДОВАНИЯ**

Основными ограничениями диссертационного исследования являются относительно малый размер выборки, ретроспективный и одноцентровый характер исследования, а также относительно небольшой период наблюдения за пациентами после оперативного вмешательства. Коррекция данных условий позволила бы предоставить более точные данные.



## ВЫВОДЫ

1. Сравнение протезирования восходящей аорты в сочетании с протезированием морфологически двустворчатого аортального клапана или трехстворчатого аортального клапана не выявило различий частоты послеоперационных осложнений: инсультов (1,3% против 0,  $p=0,670$ ); делирия (2,7% против 3,7%,  $p=0,812$ ); послеоперационной дыхательной недостаточности (2,7% против 3,7%,  $p=0,812$ ); почечных (2,7% против 0,  $p=0,484$ ); геморрагических (1,3% против 0,  $p=0,670$ ) и летальности ( $p=1,0$ ).

2. Среднесрочная выживаемость пациентов после сочетанного хирургического вмешательства на восходящей аорте и аортальном клапане с двустворчатой и трехстворчатой морфологией сопоставима (96% против 100%,  $p=0,968$ ), как и свобода от повторных аортальных операций (100% против 100%,  $p=1,0$ ).

3. После сочетанного супракоронарного протезирования восходящей аорты и двустворчатого аортального клапана в динамике, в среднесрочном периоде наблюдения (36 месяцев) выявлено увеличение размеров как исходно недилатированного ( $0,32\pm 0,27$  мм/год), так и исходно дилатированного ( $0,65\pm 0,51$  мм/год,  $p = 0,041$ ) корня аорты.

4. После сочетанного супракоронарного протезирования восходящей аорты и трехстворчатого аортального клапана в динамике, в среднесрочном периоде наблюдения (36 месяцев) выявлена инволюция размеров корня аорты. Исходно недилатированный и исходно дилатированный корень аорты уменьшаются со скоростью  $0,56\pm 0,43$  мм/год и  $0,93\pm 0,48$  мм/год ( $p=0,028$ ) соответственно.

5. Показатели продольной эластичности аортальной стенки имеют более высокие значения у больных с двустворчатым аортальным клапаном по сравнению с пациентами с трехстворчатым аортальным клапаном (57 [53; 71]

против 42 [33; 45] мм/мм<sup>\*</sup>%, p=0,006). Показатели механической прочности аортальной стенки в продольном и циркулярном направлениях у больных с двустворчатым и трехстворчатым аортальным клапаном не различаются.

## ПРАКТИЧЕСКИЕ РЕКОМЕНДАЦИИ

1. Вне зависимости от анатомического строения аортального клапана методом выбора оперативного вмешательства при сочетанной патологии аневризмы восходящей аорты и стеноза аортального клапана является супракоронарное протезирование восходящей аорты в сочетании с протезированием аортального клапана.

2. Все пациенты после сочетанного протезирования восходящей аорты и аортального клапана требуют проведения эхокардиографического контроля с целью динамической оценки размеров аорты и функции протеза аортального клапана.

**СПИСОК СОКРАЩЕНИЙ И УСЛОВНЫХ ОБОЗНАЧЕНИЙ**

- АВА – аневризма восходящей аорты
- АД – артериальное давление
- АоК – аортальный клапан
- АПГМ – антеградная перфузия головного мозга
- БЦС – брахиоцефальный ствол
- ДАК – двухстворчатый аортальный клапан
- ДМПП – дефект межпредсердной перегородки
- ИБС – ишемическая болезнь сердца
- ИК – искусственное кровоснабжение
- КАГ – коронароангиография
- КДО – конечно-диастолический объем
- КСО – конечно-систолический объем
- ММП – металлопротеиназы
- МСКТ – мультиспиральная компьютерная томография
- ПАК – протезирование аортального клапана
- Пик. град. АоК – пиковый градиент на аортальном клапане
- СКФ – скорость клубочковой фильтрации
- Ср. град. АоК – средний градиент на аортальном клапане
- СТС – сино-тубулярное соединение
- ТАК – трехстворчатый аортальный клапан
- ФВ ЛЖ – фракция выброса левого желудочка
- ФК – функциональный класс
- ФК АоК – фиброзное кольцо аортального клапана
- ХБП – хроническая болезнь почек
- ХОБЛ – хроническая обструктивная болезнь легких
- ЭКГ – электрокардиография
- ЭхоКГ – эхокардиография
- NYHA – классификация New York Heart Association

**СПИСОК ЛИТЕРАТУРЫ**

1. Faiza, Z. Thoracic Aorta Aneurysm / Z. Faiza, T. Sharman // StatPearls [Internet]. – Treasure Island (FL): StatPearls Publishing. – 2023, Jan. – PMID: 32119454.
2. Risk Factors for Thoracic Aortic Dissection / Z. Zhou, A. C. Cecchi, S. K. Prakash [et al.]. – Genes (Basel), 2022. – Oct. – Vol. 13, N 10. – P. 1814. – DOI: 10.3390/genes13101814. – PMID: 36292699; PMCID: PMC9602170.
3. Elefteriades, J. A., Rizzo, J. A. // Acute Aortic Disease: ed. J. Elefteriades. – 1st edn. Ch. 5. – 2007. –P. 89–98.
4. Thoracic aortic aneurysms: a population-based study / L. K. Bickerstaff [et al.] // Surgery. – 1982. – Vol. 92. – P. 1103–1108.
5. Improved prognosis of thoracic aortic aneurysms: a population-based study / W. D. Clouse [et al.] // JAMA. – 1998. – Vol. 280. – P. 1926–1929.
6. Isselbacher, E. M. Thoracic and abdominal aortic aneurysms / E. M. Isselbacher // Circulation. – 2005. – Feb 15. – Vol. 111, N 6. – P. 816–828. – DOI: 10.1161/01.CIR.0000154569.08857.7A.
7. Белов, Ю. В. Клапаносохраняющие операции у больных аневризмой восходящего отдела аорты с аортальной недостаточностью / Ю. В. Белов, Э. Р. Чарчян // Грудная и сердечно-сосудистая хирургия. – 2004. – Т. 1. – С. 59–64.
8. David, T. E. Aortic root aneurysm: principles of repair and long-term follow-up / T. E. David, M. Maganti, S. Armstrong // J. Thorac. Cardiovasc. Surg. – 2010, Dec. – Vol. 140, N 6, Suppl. – P. 14–19.
9. Is there any difference in aortic wall quality between patients with aortic stenosis and those with regurgitation? / J. Benedik, K. Pilarczyk, D. Wendt [et al.] // Eur. J. Cardiothorac. Surg. – 2013. – Vol. 44, N 4. – P. 754–759. – DOI: 10.1093/ejcts/ezt123.

10. Bicuspid aortic valves are associated with aortic dilatation out of proportion to coexistent valvular lesions / M. G. Keane, S. E. Wiegers, T. Plappert [et al.] // *Circulation*. – 2000. – Vol. 102, N 19, Suppl. 3. – P. III35-9. – DOI: 10.1161/01.cir.102.suppl\_3.iii-35.

11. Introduction of adjuncts and their influence on changing results in 402 consecutive thoracoabdominal aortic aneurysm repairs / M. Schepens, K. Dossche, W. Morshuis [et al.] // *Eur. J. Cardiothorac. Surg.* – 2004. – Vol. 25, N 5. – P. 701–707. – DOI:10.1016/j.ejcts.2004.01.033.

12. Thoracoabdominal aortic aneurysms: preoperative and intraoperative factors determining immediate and long-term results of operations in 605 patients / E. S. Crawford, J. L. Crawford, H. J. Safi [et al.] // *J. Vasc. Surg.* – 1986. – Vol. 3, N 3. – P. 389–404. – DOI:10.1067/mva.1986.avs0030389.

13. ACCF/AHA/AATS/ACR/ASA/SCA/SCAI/SIR/STS/SVM Guidelines for the diagnosis and management of patients with thoracic aortic disease: A report of the American College of Cardiology Foundation/American Heart Association Task Force on practice guidelines, American Association for Thoracic Surgery, American College of Radiology, American Stroke Association, Society of Cardiovascular Anesthesiologists, Society for Cardiovascular Angiography and Interventions, Society of Interventional Radiology, Society of Thoracic Surgeons, and Society for Vascular Medicine / L. F. Hiratzka, G. L. Bakris, J. A. Beckman [et al.] // *Circulation*. – 2014. – Vol. 35, N 41. – P. 2873–2926. – DOI: 10.1161/CIR.0b013e3181d4739e.

14. Unsupported reduction ascending aortoplasty: fate of diameter and of Windkessel function / T. Walker., D. H. Bail, M. Gruler [et al.] // *Ann. Thorac. Surg.* – 2007. – Vol. 83. – P. 1047–1053.

15. Diagnosis of aneurysms of the aorta and its large branches. A clinical pathoanatomical study (author,s transl) / P. Parsche, P. Schmid, H. Hofler, H. Hofmann // *Munch. Med. Wochenschr.* – 1980. – Vol. 122, N 46. – P. 1641–1644.

16. Composite graft repair of Marfan aneurysm of the ascending aorta: results in 100 patients / V. L. Gott, R. E. Pyeritz, D. E. Cameron [et al.] // *Ann. Thorac. Surg.*

– 1991, Jul. – Vol. 52, N 1. – P. 38–44. – Discussion 44-5. – DOI: 10.1016/0003-4975(91)91414-q. – PMID: 2069460.

17. Yun, K. L. Ascending aortic aneurysm and aortic valve disease: what is the most optimal surgical technique? / K. L. Yun, D. C. Miller // *Semin. Thorac. Cardiovasc. Surg.* – 1997, Jul. – Vol. 9, N 3. – P. 233–245. – PMID: 9263342.

18. Midterm follow up in patients with reduction ascending aortoplasty / A. H. Kiessling, E. Odwody, A. Miskovic [et al.] // *J. Cardiothorac. Surg.* – 2014. – Vol. 9. – P. 120. – DOI: 10.1186/1749-8090-9-120.

19. Wrapping in ascending aortic aneurysms as an alternative for replacement: is it beneficial? / M. L. Laux, R. Ostovar, C. Braun [et al.] // *Thorac. Cardiovasc. Surg.* – 2020. – Vol. 68. – P. 322–327. – DOI: 10.1055/s-0039-1700530.

20. Экзопротезирование восходящей аорты: история вопроса и перспективы / В. А. Акулов, С. А. Альсов, Д. А. Сирота [и др.] // *Патология кровообращения и кардиохирургия.* – 2022. – Т. 26, № 2. – С. 30–37. – URL: <https://dx.doi.org/10.21688/1681-3472-2022-2-30-37>.

21. Bachet, J. Open repair techniques in the aortic arch are still superior / J. Bachet // *Ann. Cardiothorac. Surg.* – 2018. – Vol. 7, N 3. – P. 328–344. – DOI: 10.21037/acs.2018.05.05.

22. Bicuspid Aortic Valve Consortium (BAVCon), Sundt III TM, Body SC. Should the dilated ascending aorta be repaired at the time of bicuspid aortic valve replacement? / T. Kaneko, P. Shekar, V. Ivkovic [et al.] // *Eur. J. Cardiothorac. Surg.* – 2018. – Vol. 53. – P. 560–568. – DOI:10.1093/ejcts/ezx387.

23. Evaluation of the incidence of aortic aneurysms in patients with and without diabetes in Poland in 2012 based on the database of the National Health Fund / W. Wierzba, J. Pinkas, W. Karnafel [et al.] // *Arch. Med. Sci.* – 2019. – Vol. 15, N 3. – P. 607–612. – DOI:10.5114/aoms.2017.68410.

24. Структура коморбидности при аневризме восходящей аорты / И. А. Гончарова, Д. С. Панфилов, С. А. Беляева [и др.] // *Российский*

кардиологический журнал. – 2022. – Т. 27, № 12. – С. 5102. – DOI: 10.15829/1560-4071-2022-5102.

25. Белов, Ю. В. Клапаносохраняющие операции у больных аневризмой восходящего отдела аорты с аортальной недостаточностью / Ю. В. Белов, Э. Р. Чарчян // Грудная и сердечно-сосудистая хирургия. – 2004. – № 1. – С. 59–64.

26. Incidence of aortic complications in patients with bicuspid aortic valves / H. I. Michelena, A. D. Khanna, D. Mahoney [et al.] // JAMA. – 2011. – Sep. 14. – Vol. 306, N 10. – P. 1104–1112. – DOI: 10.1001/jama.2011.1286. PMID: 21917581.

27. Siu, S. C. Bicuspid aortic valve disease / S. C. Siu, C. K. Silversides // J. Am. Coll. Cardiol. – 2010. – Jun 22. – Vol. 55, N 25. – P. 2789–2800. – DOI: 10.1016/j.jacc.2009.12.068. PMID: 20579534.

28. Type A aortic dissection in patients with bicuspid or tricuspid aortic valves: a retrospective comparative study in 288 Chinese patients / Y. Wang, B. Wu, L. Dong [et al.] // European Journal of Cardio-Thoracic Surgery. – 2013. – Vol. 44. – P. 172–177. – DOI:10.1093/ejcts/ezs613.

29. Global, regional, and national burden of calcific aortic valve and degenerative mitral valve diseases, 1990–2017 / S. Yadgir, C. O. Johnson, V. Aboyans [et al.] // Circulation. – 2020. – Vol. 141, N 21. – P. 1670–1680. – DOI: org/10.1161/CIRCULATIONAHA.119.043391.

30. Patterns of ascending aortic dilatation and predictors of surgical replacement of the aorta: A comparison of bicuspid and tricuspid aortic valve patients over eight years of follow-up / V. Agnese, S. Pasta, H. I. Michelena [et al.] // Journal of Molecular and Cellular Cardiology. – 2019. – Vol. 135. – P. 31–39. – URL: <https://doi.org/10.1016/j.yjmcc.2019.07.010>.

31. Natural history of 40-50 mm root/ascending aortic aneurysms in the current era of dedicated thoracic aortic clinics / M. Gagné-Loranger, É. Dumont,



P. Voisine [et al.] // *Eur. J. Cardiothorac. Surg.* – 2016. – Vol. 50, N 3. – P. 562–566. – DOI: 10.1093/ejcts/ezw123.

32. Risk of aortic dissection in the moderately dilated ascending aorta / J. B. Kim, M. Spotnitz, M. E. Lindsay [et al.] // *J. Am. Coll. Cardiol.* – 2016. – Vol. 68, N 11. – P. 1209–1219. – DOI: 10.1016/j.jacc.2016.06.02.

33. Systematic review of the growth rates and influencing factors in thoracic aortic aneurysms / D. Oladokun, B. O. Patterson, J. Sobocinski [et al.] // *Eur. J. Vasc. Endovasc. Surg.* – 2016. – Vol. 51, N 5. – P. 674–681. – DOI:10.1016/j.ejvs.2016.01.017.

34. Pattern of ascending aortic dimensions predicts the growth rate of the aorta in patients with bicuspid aortic valve / A. Della Corte, C. Bancone, M. Buonocore [et al.] // *J. Am. Coll. Cardiol. Img.* – 2013. – Vol. 6. – P. 1301–1310. – URL: <https://doi.org/10.1016/j.jcmg.2013.07.009>.

35. The American association for thoracic surgery consensus guidelines on bicuspid aortic valve-related aortopathy: executive summary / M. A. Borger, P. W. M. Fedak, E. H. Stephens [et al.] // *J. Thorac. Cardiovasc. Surg.* – 2018. – Vol. 156. – P. 473–480. – URL: <https://doi.org/10.1016/j.jtcvs.2017.10.161>.

36. Acute type A aortic dissection: characteristics and outcomes comparing patients with bicuspid versus tricuspid aortic valve / C. D. Etz, K. von Aspern, A. Hoyer [et al.] // *Eur. J. Cardiothorac. Surg.* – 2015. – Vol. 48. – P. 142–150. – DOI: 10.1093/ejcts/ezu388.

37. Mechanisms underlying aortic dilatation in congenital aortic valve malformation / D. Bonderman, E. Gharehbaghi-Schnell, G. Wollenek [et al.] // *Circulation.* – 1999. – Vol. 99. – P. 2138–2143. – DOI: 10.1161/01.cir.99.16.2138.

38. Morphometric analysis of aortic media in patients with bicuspid and tricuspid aortic valve / M. Bauer, M. Pasic, R. Meyer [et al.] // *Ann. Thorac. Surg.* – 2002. – Vol. 74. – P. 58–62. – DOI: 10.1016/s0003-4975(02)03650-0.

39. Comparison of the structure of the aortic valve and ascending aorta in adults having aortic valve replacement for aortic stenosis versus for pure aortic regurgitation and resection of the ascending aorta for aneurysm / W. C. Roberts, T. J. Vowels, J. M. Ko [et al.] // *Circulation*. – 2011. – Vol. 123. – P. 896–903. – DOI: 10.1161/CIRCULATIONAHA.110.972406.

40. Masri, A. Contemporary natural history of bicuspid aortic valve disease: a systematic review / A. Masri, L. G. Svensson, B. P. Griffin, M. Y. Desai // *Heart*. – 2017. – Vol. 103, N 17. – P. 1323–1330. – DOI: 10.1136/heartjnl-2016-309916.

41. Losenno, K. L. Bicuspid aortic valve disease and ascending aortic aneurysms: gaps in knowledge / K. L. Losenno, R. L. Goodman, M. W. A. Chu // *Cardiol. Res. Pract.* – 2012. – Vol. 2012. – P. 145202. – DOI: 10.1155/2012/145202.

42. The genetic and molecular basis of bicuspid aortic valve associated thoracic aortopathy: a link to phenotype heterogeneity / R. Padang, P. G. Bannon, R. Jeremy [et al.] // *Ann. Cardiothorac. Surg.* – 2013, Jan. – Vol. 2, N 1. – P. 83–91. – DOI: 10.3978/j.issn.2225-319X.2012.11.17. – PMID: 23977563; PMCID: PMC3741809.

43. Applying massive parallel sequencing to molecular diagnosis of Marfan and Loeys-Dietz syndromes / M. Baetens, L. Van Laer, K. De Leeneer [et al.] // *Hum. Mutat.* – 2011, Sep. – Vol. 32, N 9. – P. 1053–1062. – DOI: 10.1002/humu.21525. – Epub 2011 Jul 20. – PMID: 21542060.

44. The non-syndromic familial thoracic aortic aneurysms and dissections maps to 15q21 locus / A. R. Keramati, A. Sadeghpour, M. M. Farahani [et al.] // *BMC Med. Genet.* – 2010, Oct 11. – Vol. 11. – P. 143. – DOI: 10.1186/1471-2350-11-143. – PMID: 20937124; PMCID: PMC2958900.

45. Rare non-synonymous variations in the transcriptional activation domains of GATA5 in bicuspid aortic valve disease / R. Padang, R. D. Bagnall, D. R. Richmond [et al.] // *J. Mol. Cell. Cardiol.* – 2012, Aug. – Vol. 53, N 2. – P. 277–281. – DOI: 10.1016/j.yjmcc.2012.05.009. – Epub. 2012, May 26. – PMID: 22641149.

46. New insights in the association between bicuspid aortic valve phenotype, aortic configuration and valve haemodynamics / H. H. Sievers, U. Stierle, R. M. Hachmann [et al.] // *Eur. J. Cardiothorac. Surg.* – 2016. – Vol. 49. – P. 439–446. – DOI: 10.1093/ejcts/ezv087.

47. Pees, C. Morphology of the bicuspid aortic valve and elasticity of the adjacent aorta in children / C. Pees, I. Michel-Behnke // *Am. J. Cardiol.* – 2012. – Vol. 110, N 9. – P. 1354–1360. – DOI: 10.1016/j.amjcard.2012.06.043.

48. Haemodynamic assessment of bicuspid aortic valve aortopathy: a systematic review of the current literature / J. Edlin, P. Youssefi, R. Bilkhu [et al.] // *Eur. J. Cardiothorac. Surg.* – 2019. – Vol. 55. – P. 610–617. – DOI: 10.1093/ejcts/ezy312.

49. The impact of bicuspid aortic valve leaflet fusion morphology on the ascending aorta and on outcomes of aortic valve replacement / S. Bibevski, M. Ruzmetov, J. F. Plate, F. G. Scholl // *Tex. Heart Inst. J.* – 2023. – Vol. 50, N 2. – P. e217831. – DOI: 10.14503/THIJ-21-7831.

50. Locally different proteome in aortas from patients with stenotic tricuspid and bicuspid aortic valves / A. Forte, X. Yin, M. Fava [et al.] // *Eur. J. Cardiothorac. Surg.* – 2019. – Vol. 56. – P. 458–469. – DOI: 10.1093/ejcts/ezz032.

51. Proteomics of Ascending Aortic Aneurysm with Bicuspid or Tricuspid Aortic Valve / P. Matt, A. von Orelli, F. Bernet [et al.] // *Asian Cardiovasc. Thorac. Ann.* – 2007. – Vol. 15. – P. 185–190.

52. Трисветова, Е. Л. Двустворчатый аортальный клапан: морфология, клиника, диагностика, осложнения / Е. Л. Трисветова // *Рациональная Фармакотерапия в Кардиологии.* – 2021. – Т. 17, № 1. – С. 111–118. – DOI: 10.20996/1819-6446-2021-02-05.

53. Comparative Histology of Aortic Dilatation Associated With Bileaflet Versus Trileaflet Aortic Valves / E. Heng, J. R. Stone, J. B. Kim [et al.] // *Ann. Thorac.*

Surg. – 2015. – Vol. 100, N 6. – P. 2095–2101. – Discussion 2101. – DOI: 10.1016/j.athoracsur.2015.05.105.

54. Histopathological changes in dilated ascending aorta associated with aortic valve cuspidity / M. Karalko, V. Stejskal, M. Dergel [et al.] // *Eur. J. Cardiothorac. Surg.* – 2021. – Vol. 59. – P. 1103–1108. – DOI: 10.1093/ejcts/ezaa440.

55. Biomechanical properties and histomorphometric features of aortic tissue in patients with or without bicuspid aortic valve / C. Pisano, F. D'Amico, C. R. Balistreri [et al.] // *J. Thorac. Dis.* – 2020. – Vol. 12, N 5. – P. 2304–2316. – DOI: 10.21037/jtd.2020.03.122.

56. Aortic Dissection After Previous Aortic Valve Replacement for Bicuspid Aortic Valve Disease / E. Girdauskas, M. Rouman, K. Disha [et al.] // *J. Am. Coll. Cardiol.* – 2015. – Vol. 66. – P. 1409–1411. – DOI: 10.1016/j.jacc.2015.07.022.

57. Three novel mutations in the ACTA2 gene in German patients with thoracic aortic aneurysms and dissections / S. Hoffjan, S. Waldmüller, W. Blankenfeldt [et al.] // *Eur. J. Hum. Genet.* – 2011, May. – Vol. 19, N 5. – P. 520–524. – doi: 10.1038/ejhg.2010.239. – Epub 2011, Jan 19. – PMID: 21248741; PMCID: PMC3083620.

58. Mutation of ACTA2 gene as an important cause of familial and nonfamilial nonsyndromic thoracic aortic aneurysm and/or dissection (TAAD) / H. Morisaki, K. Akutsu, H. Ogino [et al.] // *Hum. Mutat.* – 2009, Oct. – Vol. 30, N 10. – P. 1406–1411. – DOI: 10.1002/humu.21081. – PMID: 19639654.

59. Familial thoracic aortic dilation and bicommissural aortic valve: a prospective analysis of natural history and inheritance / M. L. Loscalzo, D. L. Goh, B. Loeys [et al.] // *Am. J. Med. Genet. A.* – 2007. – Vol. 143a, N 17. – P. 1960–1967.

60. Focus on the unique mechanisms involved in thoracic aortic aneurysm formation in bicuspid aortic valve versus tricuspid aortic valve patients: clinical implications of a pilot study / C. R. Balistreri, C. Pisano, G. Candore [et al.] // *Eur. J. Cardiothorac. Surg.* – 2013. – Vol. 43, N 6. – P. 180–186. – DOI: 10.1093/ejcts/ezs630.

61. Advanced atherosclerosis is associated with increased medial degeneration in sporadic ascending aortic aneurysms / P. T. Albini, A. M. Segura, G. Liu [et al.] // *Atherosclerosis*. – 2014. – Vol. 232, N 2. – P. 361–368.

62. Chau, K. Ascending thoracic aortic aneurysms protect against myocardial infarctions / K. Chau, J. A. Elefteriades // *Int. J. Angiol.* – 2014. – Vol. 23, N 3. – P. 177–182.

63. Механизмы формирования аневризмы восходящего отдела аорты различной этиологии / О. Б. Иртюга, Н. Д. Гаврилюк, И. В. Воронкина [и др.] // *Российский кардиологический журнал*. – 2013. – Т. 1, № 99. – С. 14–18.

64. Causes and histopathology of ascending aortic disease in children and young adults / D. Jain, H. C. Dietz, G. L. Oswald [et al.] // *Cardiovasc. Pathol.* – 2011. – Vol. 20. – P. 15–25. – DOI: 10.1016/j.carpath.2009.09.008.

65. Functional aortic root parameters and expression of aortopathy in bicuspid versus tricuspid aortic valve stenosis / E. Girdauskas, M. Rouman, K. Disha [et al.] // *J. Am. Coll. Cardiol.* – 2016. – Vol. 67. – P. 1786–1796. – DOI: 10.1016/j.jacc.2016.02.015.

66. Acute aortic syndromes and thoracic aortic aneurysm / V. S. Ramanath, J. K. Oh, T. M. Sundt, K. A. Eagle // *Mayo Clin. Proc.* – 2009. – Vol. 84, N 5. – P. 465–481.

67. Thoracoabdominal aortic aneurysms: preoperative and intraoperative factors determining immediate and long-term results of operations in 605 patients / E. S. Crawford, J. L. Crawford, H. J. Safi [et al.] // *J. Vasc. Surg.* – 1986. – Vol. 3, N 3. – P. 389–404. – DOI: 10.1067/mva.1986.avs0030389.

68. Outcomes of Bicuspid Aortic Valve Thoracic Aorta (4.0-4.5cm) after Aortic Valve Replacement / F. Longi, F. Orelaru, J. Jr. Clemence, [et al.] // *Ann. Thorac. Surgery*. – 2022. – Vol. 113, N 5. – P. 1521–1528. – DOI: 10.1016/j.athoracsur.2021.05.078.

69. Stability of ascending aortic dilatation following aortic valve replacement / B. W. Andrus, D. J. O'Rourke, L. J. Dacey, R. T. Palac // *Circulation*. – 2003. – Sep 9. – Vol. 108, Suppl. 1. – P. II295–99. – DOI: 10.1161/01.cir.0000087385.63569.79.

70. Повторные операции на восходящей аорте / А. И. Малашенков, Н. И. Русанов, С. В. Рычин [и др.] // *Грудная и сердечно-сосудистая хирургия*. – 2007. – № 3. – С. 35–41.

71. Хирургическая тактика у пациентов с пороком аортального клапана в сочетании с постстенотическим расширением восходящей аорты / Ю. В. Белов, К. Н. Рыбаков, И. А. Губарев [и др.] // *Московский хирургический журнал*. – 2021. – № 4. – С. 23–29. – URL: <https://doi.org/10.17238/2072-3180-2021-4-23-29>.

72. Ascending aorta and aortic root reoperations: are outcomes worse than first time surgery? / J. Silva, L. C. Maroto, M. Carnero [et al.] // *Ann. Thorac. Surg.* 2010. – Vol. 90, N 2. – P. 555–560. – DOI: 10.1016/j.athoracsur.2010.03.092.

73. Reoperations on the ascending aorta and aortic root in patients with previous cardiac surgery / L. N. Girardi, K. H. Krieger, C. A. Mack [et al.] // *Ann. Thorac. Surg.* – 2006. – Vol. 82, N 4. – P. 1407–1412. – DOI: 10.1016/j.athoracsur.2006.04.002.

74. Proximal aortic dissection after aortic valve surgery: 119 cases of a distinct clinical entity / Y. von Kodolitsch, R. Loose, J. Ostermeyer [et al.] // *Thorac. Cardiovasc. Surg.* – 2000. – Vol. 48, N 6. – P. 342–346. – DOI: 10.1055/s-2000-8346.

75. Long-term prognosis of ascending aortic aneurysm after aortic valve replacement for bicuspid versus tricuspid aortic valve stenosis / E. Girdauskas, K. Disha, M. A. Borger, T. Kuntze // *J. Thorac. Cardiovasc. Surg.* – 2014. – Vol. 147. – P. 276–282. – DOI: 10.1016/j.jtcvs.2012.11.004.

76. Long-term Fate of Dilated Ascending Aorta after Aortic Valve Replacement for Bicuspid Versus Tricuspid Aortic Valve Disease / M.-S. Kim, J. H. Kim, S. H. Lee [et al.] // *Am. J. Cardiol.* – 2020. – Vol. 129. – P. 53–59. – DOI: 10.1016/j.amjcard.2020.05.026.

77. Dilatation of the initially non-aneurysmal ascending aorta after replacement of a bicuspid versus tricuspid aortic valve/ J. Zhang, G. Fan, H. Zhao [et al.] // *J. Intern. Med. Res.* – 2016. – Vol. 44, N 6. – P. 1222–1233. – DOI: 10.1177/0300060516642306.

78. Natural history of a dilated ascending aorta after aortic valve replacement / K. Matsuyama, A. Usui, T. Akita [et al.] // *Circ. J.* – 2005, Apr. – Vol. 69, N 4. – P. 392–396. – DOI: 10.1253/circj.69.392.

79. Robicsek, F. A new method to treat fusiform aneurysms of the ascending aorta associated with aortic valve disease: an alternative to radical resection / F. Robicsek // *Ann. Thorac. Surg.* – 1982. – Vol. 34, N 1. – P. 92–94. – DOI: 10.1016/s0003-4975(10)60860-0.

80. Хирургическая коррекция погранично расширенной восходящей аорты при протезировании двустворчатого аортального клапана / В. Е. Успенский, Э. Г. Малев, Н. Д. Гаврилюк [и др.] // *Альманах клинической медицины.* – 2019. – Т. 47, № 4. – С. 299–309. – DOI: 10.18786/2072-0505-2019-47-041.

81. Midterm follow up in patients with reduction ascending aortoplasty / A. H. Kiessling, E. Odwody, A. Miskovic [et al.] // *J. Cardiothorac. Surg.* – 2014. – Vol. 9. – P. 120. – DOI: 10.1186/1749-8090-9-120.

82. Single center experience with wrapping of the dilated ascending aorta / T. Plonek, A. Dumanski, R. Nowicki, W. Kustrzycki // *J. Cardiothorac. Surg.* – 2015. – Vol. 10. – P. 168. – DOI: 10.1186/s13019-015-0371-1.

83. Is size-reducing ascending aortoplasty with external reinforcement an option in modern aortic surgery? / P. Feindt, J. Litmathe, A. Borgens [et al.] // *Eur. J. Cardiothorac. Surg.* – 2007. – Vol. 31, N 4. – P. 614–617. – DOI: 10.1016/j.ejcts.2007.01.028.

84. Unsupported reduction ascending aortoplasty: fate of diameter and of Windkessel function / T. Walker, D. H. Bail, M. Gruler [et al.] // *Ann. Thorac. Surg.* – 2007. – Vol. 83, N 3. – P. 1047–1053. – DOI: 10.1016/j.athoracsur.2006.10.022.

85. Gill, M. Is reduction aortoplasty (with or without external wrap) an acceptable alternative to replacement of the dilated ascending aorta? / M. Gill, J. Dunning // *Interact. Cardiovasc. Thorac. Surg.* – 2009. – Vol. 9, N 4. – P. 693–697. – DOI: 10.1510/icvts.2009.213405.

86. Ранние результаты хирургического лечения пациентов с расширением восходящей аорты и патологией аортального клапана / Д. А. Божко, Ю. М. Чеснов, С. В. Спиридонов, С. А. Курганович // *Медицинский журнал.* – 2021. – № 1. – С. 49–54.

87. Отдаленные результаты хирургического лечения пациентов с расширением восходящей аорты и патологией аортального клапана / Д. А. Божко, Ю. М. Чеснов, С. В. Спиридонов, С. А. Курганович // *Кардиология в Беларуси.* – 2020. – Т. 12, № 6. – С. 778–787. – DOI: 10.34883/PI.2020.12.6.001.

88. Safe wrapping of the borderline dilated ascending aorta during aortic valve replacement / E. Tappainer, V. Fiorani, A. Nocchi [et al.] // *J. Cardiothorac. Surg.* – 2007. – Vol. 2. – P. 15. – DOI: 10.1186/1749-8090-2-15.

89. Size reduction ascending aortoplasty: is it dead or alive? / F. Robicsek, J. W. Cook, M. K. Sr. Reames, E. R. Skipper // *J. Thorac. Cardiovasc. Surg.* – 2004. – Vol. 128, N 4. – P. 562–570. – DOI: 10.1016/j.jtcvs.2004.04.032.

90. Wheat, M. W. Successful replacement of the entire ascending aorta and aortic valve / M. W. Wheat, J. R. Wilson, T. D. Bartley // *JAMA.* – 1964. – Vol. 188. – P. 717–719.

91. Титов, Д. А. Пограничное расширение восходящей аорты: хирургическая тактика / Д. А. Титов, Р. М. Муратов. Пограничное расширение восходящей аорты: хирургическая тактика // *Сердечно-сосудистые заболевания:*



бюллетень НЦССХ им. А.Н. Бакулева РАМН. – 2018. Т. 19, № 6. – С. 780–786. – DOI: 10.24022/1810-0694-2018-19-6-780-786.

92. Is aortic wall degeneration related to bicuspid aortic valve anatomy in patients with valvular disease? / C. F. Russo, M. Lanfranchi, E. Vitali [et al.] // *J. Thorac. Cardiovasc. Surg.* – 2008. – Vol. 136, Is. 4. – P. 937–942. – DOI: 10.1016/j.jtcvs.2007.11.072.

93. Yalcin, M. Should patients undergo ascending aortic replacement with concomitant cardiac surgery? / M. Yalcin, K. D. Tayfur, M. Urkmez // *Cardiovasc. J. Afr.* – 2016. – Vol. 27, N 6. – P. 338–344. – DOI:10.5830/CVJA-2016-026.

94. Concomitant replacement of the dilated ascending aorta during aortic valve replacement; does it increase the perioperative morbidity and mortality risks? / J. Y. Lim, S. H. Jung, J. B. Kim [et al.] // *J. Card. Surg.* – 2013. – Vol. 28, N 3. – P. 285–290. – DOI: 10.1111/jocs.12111.

95. Outcomes for low-risk surgical aortic valve replacement: A benchmark for aortic valve technology / L. E. Johnston, E. A. Downs, R. B. Hawkins [et al.] // *Ann. Thorac. Surg.* – 2017. – Vol. 104, N 4. – P. 1282–1288. – DOI: 10.1016/j.athoracsur.2017.03.053.

96. Осложнения со стороны восходящей аорты в отдаленные сроки после протезирования двухстворчатого аортального клапана с анализом повторных вмешательств / А. И. Малашенков, В. М. Умаров, Е. В. Васильева [и др.] // *Анналы хирургии.* – 2012. – № 2. – С. 21–26.

97. Aortic valve and ascending aorta guidelines for management and quality measures / L. G. Svensson, D. H. Adams, R. O. Bonow [et al.] // *Ann. Thorac. Surg.* – 2013. – Vol. 95, Suppl. 6. – P. S1–66. – DOI: 10.1016/j.athoracsur.2013.01.083.

98. Ближайшие результаты лечения пациентов с пороком аортального клапана в сочетании с постстенотическим расширением восходящей аорты менее 5 см / Ю. В. Белов, К. Н. Рыбаков, И. А. Губарев [и др.] // *Новости*

хирургии. – 2020. – Т. 28, № 4. – С. 370–376. – DOI: 10.18484/2305-0047.2020.4.370.

99. Aortic valve disease with ascending aortic aneurysm: Impact of concomitant root-sparing (supracoronary) aortic replacement in nonsyndromic patients / S. Peterss, P. Charilaou, J. Dumfarth [et al.] // *J. Thorac. Cardiovasc. Surg.* – 2016. – Vol. 152. – P. 791–798. – DOI: 10.1016/j.jtcvs.2016.05.020.

100. Impact of concomitant replacement of the ascending aorta in patients undergoing aortic valve replacement on operative morbidity and mortality / A. Winkler, P. Puiu, P. Kromholz-Reindl [et al.] // *Eur. J. Cardiothorac. Surg.* – 2022. – Vol. 61. – P. 587–593. – DOI:10.1093/ejcts/ezab420.

101. Long-term follow – up after separate replacement of the aortic valve and ascending aorta / M. Karck, J. Laas, M. Heinemann, H. G. Borst // *Herz.* – 1992. – Vol. 17, N 6. – P. 394–397.

102. Clinical outcomes after separate and composite replacement of the aortic valve and ascending aorta / T. Sioris, T. David, J. Ivanov [et al.] // *J. Thorac. Cardiovasc. Surg.* – 2004. – Vol. 128, N 2. – P. 260–265. – DOI: 10.1016/j.jtcvs.2003.11.011.

103. Long-term survival after the Bentall procedure in 206 patients with bicuspid aortic valve / C. D. Etz, T. M. Homann, D. Silovitz [et al.] // *Ann. Thorac. Surg.* – 2007. – Vol. 84, N 4. – P. 1186–1193, discussion 1193–1194. – DOI: 10.1016/j.athoracsur.2007.03.057.

104. Bicuspid aortic valve disease and ascending aortic aneurysm: should an aortic root replacement be mandatory? / I. Vendramin, M. Meneguzzi, S. Sponga [et al.] // *Eur. J. Cardiothorac. Surg.* – 2016. – Vol. 49. – P. 103–109. – DOI: 10.1093/ejcts/ezv069.

105. Филиппов, А. А. Динамика расширения корня аорты после протезирования двустворчатого аортального клапана и хирургической коррекции расширения восходящей аорты / А. А. Филиппов, Т. С. Щербинин,

М. Л. Гордеев // Кардиология и сердечно-сосудистая хирургия. – 2021. – Т. 14, № 6. – С. 464–470. – URL: <https://doi.org/10.17116/kardio202114061464>.

106. The fate of the bicuspid valve aortopathy after aortic valve replacement / E. I. Charitos, U. Stierle, M. Petersen [et al.] // *Eur. J. Cardiothorac. Surg.* – 2014. – Vol. 45. – P. e128–e135. – DOI: 10.1093/ejcts/ezt666.

107. Aortopathy and bicuspid aortic valve: haemodynamic burden is main contributor to aortic dilatation / Y.-G. Kim, B. J. Sun, G.-M, Park [et al.] // *Heart.* – 2012. – Vol. 98. – P. 1822–1827. – DOI: 10.1136/heartjnl-2012-302828.

108. Fate of remnant sinuses of Valsalva in patients with bicuspid and trileaflet valves undergoing aortic valve, ascending aorta, and aortic arch replacement / R. K. Milewski, A. Habbertheuer, J. E. Bavaria [et al.] // *J. Thorac. Cardiovasc. Surg.* – 2017. – Vol. 154. – P. 421–432. – DOI: 10.1016/j.jtcvs.2017.03.150.

109. Ascending aneurysmectomy: Should we shift to the left? / J. A. Elefteriades, J. A. Rizzo, M. A. Zafar, B. A. Ziganshin // *J. Thorac. Cardiovasc. Surg.* – 2022. – Vol. 166, N 2. – P. S0022-223(22)00833-9. – DOI: 10.1016/j.jtcvs.2022.07.033.

110. Proximal aortic aneurysms: correlation of maximum aortic diameter and aortic wall thickness / J. Haunschild, S. J. Barnard, M. Misfeld [et al.] // *Eur. J. Cardiothorac. Surg.* – 2021. – Vol. 60, N 2. – P. 322–330. – DOI: 10.1093/ejcts/ezab147.

111. Wall stress on ascending thoracic aortic aneurysms with bicuspid compared with tricuspid aortic valve / Y. Xuan, Z. Wang, R. Liu [et al.] // *J. Thorac. Cardiovasc. Surg.* – 2018. – Vol. 156. – P. 492–500. – URL: <https://doi.org/10.1016/j.jtcvs.2018.03.004>.

112. Thoracic aortic aneurysm growth in bicuspid aortic valve patients: role of aortic stiffness and pulsatile hemodynamics / J. Rooprai, M. Boodhwani, L. Beaudesne [et al.] // *J. Am. Heart Assoc.* – 2019. – Vol. 8. – P. e010885. – DOI: 10.1161/JAHA.118.010885.

113. MRI-assessed regional pulse wave velocity for predicting absence of regional aorta luminal growth in marfan syndrome / E. S. Kroner, A. J. Scholte, P. J. de Koning [et al.] // *Int. J. Cardiol.* – 2013. – Vol. 167, N 6. – P. 2977–2982. – DOI: 10.1016/j.ijcard.2012.08.057.

114. Dissection properties of the human aortic media: an experimental study / G. Sommer, T. C. Gasser, P. Regitnig [et al.] // *J. Biomech. Eng.* – 2008. – Vol. 30, N 2. – P. 021007. – DOI: 10.1115/1.2898733.

115. Biomechanics of Aortic Dissection: A Comparison of Aortas Associated With Bicuspid and Tricuspid Aortic Valves / J.C.-Y. Chung, E. Wong, M. Tang [et al.] // *J. Am. Heart Assoc.* – 2020. – Vol. 9. – P. e016715. – DOI: 10.1161/JAHA.120.016715.

116. LeMaire, S. A., Russell, L. *Nat. // Rev. Cardiol.* – 2011. – Vol. 8. – P. 103–113. – publ. online 21 December 2010. – DOI: 10.1038/nrcardio.2010.187.

117. Wytyczne ESC dotyczące rozpoznawania i leczenia chorób aorty w 2014 roku / R. Erbel, V. Aboyans, C. Boileau [et al.] ; Grupa Robocza Europejskiego Towarzystwa Kardiologicznego (ESC) do spraw rozpoznawania i leczenia chorób aorty // *ESC Guidelines on the diagnosis and treatment of aortic diseases. Kardiol Pol.* – 2014. – Vol. 72, N 12. – P. 1169–1252. – DOI: 10.5603/KP.2014.0225.

118. Клинические рекомендации. Рекомендации по диагностике и лечению заболеваний аорты / С. А. Абугов, Т. Б. Аверина, Б. А. Аксельрот [и др.] // *Кардиология и сердечно-сосудистая хирургия.* – 2018. – Т. 11, № 1. – С. 7–67.

119. Thoracic Aortic Aneurysm Growth: Role of Sex and Aneurysm Etiology / K. Cheung, M. Boodhwani, Chan [et al.] // *J. Am. Heart Assoc.* – 2017. – Feb. 3. – Vol. 6, N 2. – P. e003792. – DOI: 10.1161/JAHA.116.003792.

120. Isselbacher, E. M. Hereditary Influence in Thoracic Aortic Aneurysm and Dissection / E. M. Isselbacher, C. L. L. Cardenas, M. E. Lindsay // *Circulation.* – 2016. – Vol. 133, N 24. – P. 2516–2528. – DOI: 10.1161/CIRCULATIONAHA.116.009762.

121. Iddawela, S. Bio-chemo-mechanics of the thoracic aorta / S. Iddawela, A. Ravendren, A. Harky // *Vasc. Biol.* – 2021. – Jan. 12. – Vol. 3, N 1. – P. 25–33. – DOI: 10.1530/VB-20-0015.

122. Sex-related differences in patients undergoing thoracic aortic surgery / J. Chung, L.-M. Stevens, M. Ouzounian [et al.] // *Circulation.* – 2019. – Vol. 139. – P. 1177–1184. – DOI: 10.1161/CIRCULATIONAHA.118.035805.

123. 'Bovine' aortic arch - a marker for thoracic aortic disease / M. Hornick, R. Moomiaie, H. Mojibian [et al.] // *Cardiology.* – 2012. – Vol. 123, N 2. – P. 116–124. – DOI: 10.1159/000342071.

124. Aortic complications after bicuspid aortic valve replacement: long-term results / C. F. Russo, S. Mazzetti, A. Garatti [et al.] // *Ann. Thorac. Surg.* – 2002. – Vol. 74, N 5. – P. 1773–1776, discussion 1792–1799. – DOI: 10.1016/s0003-4975(02)04261-3.

125. New and old mechanisms associated with hypertension in the elderly / P. J. Mateos-Cáceres, J. J. Zamorano-León, P. Rodríguez-Sierra [et al.] // *Int. J. Hypertens.* – 2012/ – P. 150107. – DOI: 10.1155/2012/150107.

126. Is the mean blood leukocyte telomere length a predictor for sporadic thoracic aortic aneurysm? Data from a preliminary study / C. R. Balistreri, C. Pisano, D. Merlo [et al.] // *Rejuvenation Res.* – 2012. – Vol. 15, N 2. – P. 170–173. – DOI: 10.1089/rej.2011.1273.

127. Сравнение радикального и ограниченного протезирования аорты при аневризме восходящего отдела: propensity score matching анализ / Б. Н. Козлов, Д. С. Панфилов, Э. Л. Сондуев, В. Л. Лукинов // *Российский кардиологический журнал.* – 2020. – Т. 25, № 10. – С. 179–187. – DOI: 10.15829/1560-4071-2020-3887.

128. Biomechanical properties and histomorphometric features of aortic tissue in patients with or without bicuspid aortic valve / C. Pisano, F. D'Amico,

C. R. Balistreri [et al.] // *J. Thorac. Dis.* – 2020. – Vol. 12, N 5. – P. 2304–2316. – DOI: 10.21037/jtd.2020.03.122.

129. Should the ascending aorta be replaced more frequently in patients with bicuspid aortic valve disease? / M. A. Borger, M. Preston, J. Ivanov [et al.] // *J. Thorac. Cardiovasc. Surg.* – 2004. – Vol. 128, N 5. – P. 677–683. – DOI: 10.1016/j.jtcvs.2004.07.009.

130. Failure to prevent progressive dilation of ascending aorta by aortic valve replacement in patients with bicuspid aortic valve: comparison with tricuspid aortic valve / H. Yasuda, S. Nakatani, M. Stugaard [et al.] // *Circulation.* – 2003. – Vol. 108, Suppl. 1. – P. II291-II294. – DOI: 10.1161/01.cir.0000087449.03964.fb.

131. The influence of operative techniques on the outcomes of bicuspid aortic valve disease and aortic dilatation / R. I. Nazer, A. M. Elhenawy, S. S. Fazel [et al.] // *Ann. Thorac. Surg.* – 2010. – Vol. 89, N 6. – P. 1918–1924. – DOI: 10.1016/j.athoracsur.2010.02.070.

132. Should Sinus of Valsalva be Replaced in Patients with Dilated Ascending Aorta and Aortic Valve Diseases? / S. Salihi, E. Cantürk, C. Köksal, H. M. Alp // *Braz. J. Cardiovasc. Surg.* – 2018. – Vol. 33, N 6. – P. 573–578. – DOI: 10.21470/1678-9741-2018-0093.

133. Effect of Aortic Valve Replacement on Aortic Root Dilatation Rate in Patients With Bicuspid and Tricuspid Aortic Valves / M. V. Regeer, M. I. Versteegh, R. J. Klautz [et al.] // *Ann. Thorac. Surg.* – 2016. – Vol. 102, N 6. – P. 1981–1987. – DOI: 10.1016/j.athoracsur.2016.05.038.

134. Outcomes After Isolated Aortic Valve Replacement in Patients with Bicuspid vs Tricuspid Aortic Valve / J. Sun, S. Chen, C. Sun [et al.] // *Semin. Thorac. Cardiovasc. Surg.* – 2021. – Vol. 34, N 108, Suppl. 1. – DOI: 10.1053/j.semtevs.2021.08.001.

135. The Aortic Root: Natural History After Root-Sparing Ascending Replacement in Nonsyndromic Aneurysmal Patients / S. Peterss, R. Bhandari,

J A. Rizzo [et al.] // *Ann. Thorac. Surg.* – 2017. – Vol. 103, N 3. – P. 828–833. – DOI: 10.1016/j.athoracsur.2016.06.081.

136. Biomechanical evaluation of ascending aortic aneurysms / A. Avanzini, D. Battini, L. Bagozzi, G. Bisleri // *Biomed. Res. Int.* – 2014. – Vol. 2014. – P. 820385. – URL: <https://doi.org/10.1155/2014/820385>.

137. Ascending aorta mechanics and dimensions in aortopathy –from science to application. *Indian Journal of Thoracic and Cardiovascular Surgery* / F. S. Cikach, E. Germano, E. E. Roselli, L. G. S. Svensson // *Indian J. Thorac. Cardiovasc. Surg.* – 2022. – Vol. 38, Suppl. 1. – P. 7–13. – DOI: 10.1007/s12055-020-01092-y.

138. Golledge, J. Acute aortic dissection / J. Golledge, K. A. Eagle // *Lancet.* – 2008. – Vol. 372. – P. 55–66. – DOI: 10.1016/S0140-6736(08)60994-0.

139. Aortic dissection in patients with bicuspid aortic valve-associated aneurysms / C. M. Wojnarski, L. G. Svensson, E. E. Roselli [et al.] // *Ann. Thorac. Surg.* – 2015. – Vol. 100. – P. 1666–1673. – DOI: 10.1016/j.athoracsur.2015.04.126.

140. Mammoto, A. Extracellular Matrix in Aging Aorta / A. Mammoto, K. Matus, T. Mammoto // *Front. Cell. Dev. Biol.* – 2022. – Vol. 21, N 10. – P. 822561. – DOI: 10.3389/fcell.2022.822561.

141. Point on the Aortic Bicuspid Valve / C. Bernard, M. C. Morgant, D. Guillier [et al.] // *Life (Basel).* – 2022. – Mar. 31. – Vol. 12, N 4. – P. 518. – DOI: 10.3390/life12040518.

142. Aortic Dilatation in Patients With Bicuspid Aortic Valve / J. Wang, W. Deng, Q. Lv [et al.] // *Front. Physiol.* – 2021. – Vol. 6, N 12. – P. 615175. – DOI: 10.3389/fphys.2021.615175.